

ИМПЛАНТАЦИЯ ИРИДО-ХРУСТАЛИКОВОГО ПРОТЕЗА БОЛЬНОМУ С ЧАСТИЧНОЙ ТРАВМАТИЧЕСКОЙ АНИРИДИЕЙ (случай из клиники).

*Национальный Центр Офтальмологии имени академика Зарифы Алиевой, г.Баку, Азербайджан***Ключевые слова:** травматическая аниридия, иридо-хрусталиковый протезс ИОЛ.

Травматические дефекты радужки могут вызывать значительное снижение остроты зрения и приводить к косметическому и функциональному дискомфорту. Среди многочисленных методов лечения травматической аниридии необходимо отметить применение окрашенных контактных линз, татуаж роговицы и имплантацию иридо-хрусталиковых протезов [1].

Имплантация иридо-хрусталиковых протезов является эффективным методом хирургического лечения больных с частичной или полной аниридией [2]. В 1964 году Choусе впервые описал метод имплантации окрашенной ИОЛ в переднюю камеру глаза больному с травматической аниридией. [3]. Затем в 1994 году Sundmacher и Reinhard предложили для коррекции врожденной аниридии монолитную ИОЛ с черной диафрагмой [4].

Развитие высоких технологий внесло свои коррективы в усовершенствование иридо-хрусталиковых протезов. В последнее время появились мягкие эластичные иридо-хрусталиковые протезы с окрашенными гаптическими элементами, которые возможно имплантировать через малые самогерметизирующиеся разрезы [5]. В зависимости от протяженности дефекта радужки и состояния капсульного мешка иридо-хрусталиковые протезы могут быть имплантированы внутрикапсульно или в цилиарную борозду [6].

Несмотря на современные возможности хирургии в послеоперационном периоде могут возникнуть осложнения: воспалительная реакция и повышение офтальмотонуса [2, 7]. Длительное воспаление в травмированном глазу в послеоперационном периоде связано с нарушением гематоофтальмического барьера [8], так как посттравматическая аниридия часто сопровождается грубыми изменениями тканей глазного яблока [9]. Еще одним из существенных недостатков этих линз являются трудности, возникающие при исследовании глазного дна [10].

В связи с вышеизложенным вызывает интерес представленный клинический случай.

Больной Дж., 1986 года рождения обратился в Национальный Центр Офтальмологии имени академика Зарифы Алиевой с жалобами на низкое зрение и светобоязнь в правом глазу. Из истории заболевания известно, что в 2010 году перенес травму правого глаза осколком стекла, вследствие чего ему была произведена первичная хирургическая обработка роговичного ранения. В течение последних 6 месяцев пациент отмечает прогрессирующую потерю остроты зрения.

<i>Данные предоперационного обследования:</i>	Vis OD=0,01 не корригирует Tn OD=17,5 mmHg	Vis OS=1,0 Tn OS=16,4 mm Hg
<i>Кератометрия:</i>	OD K1=39,50D K2= 44,50 D Ave= 41,75D	OS K1=41,25D K2= 42,00D Ave= 41,50D
<i>Пахиметрия:</i>	OD=577 мкм	OS=524 мкм
<i>Эндотелиальная микроскопия:</i>	ODCD=1501/mm ²	OSCD=2927/mm ²
<i>Глубина передней камеры:</i>	OD=2,75mm	OS=3,26 mm
<i>Угол передней камеры:</i>	OD=36,60	OS=42,10

При биомикроскопии переднего отрезка глаза визуализируется лимбальный линейный рубец с дислокацией зрачка и посттравматическим дефектом радужки в нижнем секторе. Помутнения в хрусталике носят субкапсулярный характер. Офтальмоскопически на глазном дне патологические изменения не определяются.

Диагноз – OD Травматическая катаракта, частичная посттравматическая аниридия.

07.08.2012г. пациенту была произведена операция.

OD Факоаспирация травматической катаракты с имплантацией метакрилового иридо-хрусталикового протеза МИОЛ-Радужка +22,5 D (линза МИОЛ-радужка произведена научно-производственным предприятием Репер НН из эластичного материала на основе олигомеров метакрилового ряда; содержит оптическую и гаптическую части). После стандартной бимануальной факоаспирации травматической катаракты был сформирован склеральный тоннель длиной 7,0 мм. Используя 2 пинцета для завязывания, линза МИОЛ была сложена вдвое и имплантирована в заднюю камеру. Операцию завершили центрацией линзы и полным вымыванием вискоэластика из передней камеры.

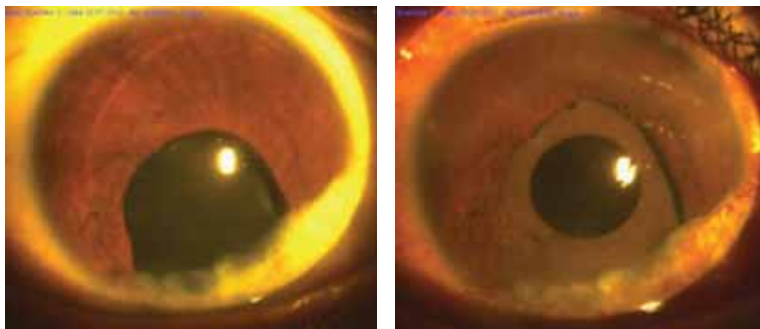


Рис.1. Глаз больного Дж. до и после операции.

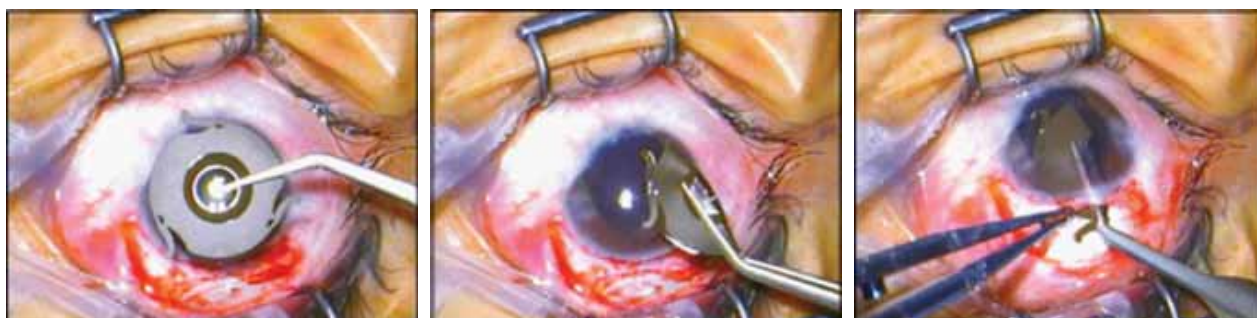

Рис.2. Внешний вид линзы МИОЛ до имплантации и в сложенном состоянии.

При первом осмотре во время биомикроскопии отмечалась незначительная конъюнктивальная инъекция глазного яблока, роговица сохраняла прозрачность, иридо-хрусталиковый протез занимал центральное положение. Острота зрения правого глаза на первые сутки после операции составила 0,7.

При эндотелиальной микроскопии: плотность эндотелиальных клеток снизилась до 1394 кл/мм², толщина роговицы увеличилась до 708 мкм (при норме в среднем 515 мкм). Результаты OCT Visante: глубина передней камеры до операции была равной 2,75 мм, после операции 2,96 мм; угол передней камеры 36,60 и 28,90 соответственно. Внутриглазное давление оперированного глаза за весь период наблюдения на фоне 0,5% тимолола оставалось в пределах нормы.

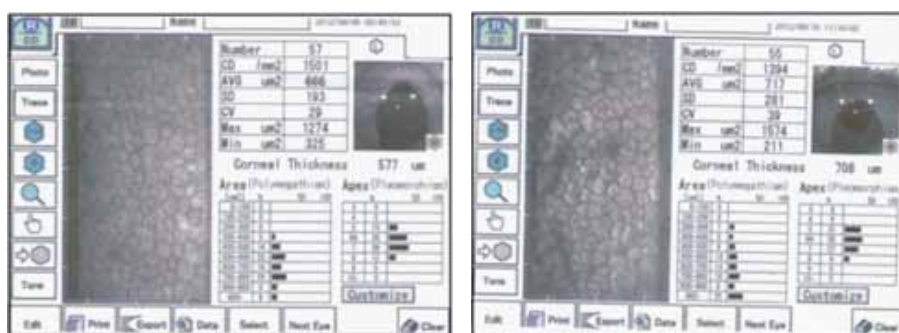

Рис.3. Результаты эндотелиальной микроскопии до и после операции

Срок отдаленного наблюдения составил 2 месяца. Зрительные функции остаются стабильными на фоне правильного и центрального расположения протеза.

Таким образом, представленный клинический случай показывает, что имплантация метакрилового иридо-хрусталикового протеза при травматической аниридии является надежным и эффективным методом хирургического лечения, способствующего как функциональной, так и косметической реабилитации больного.

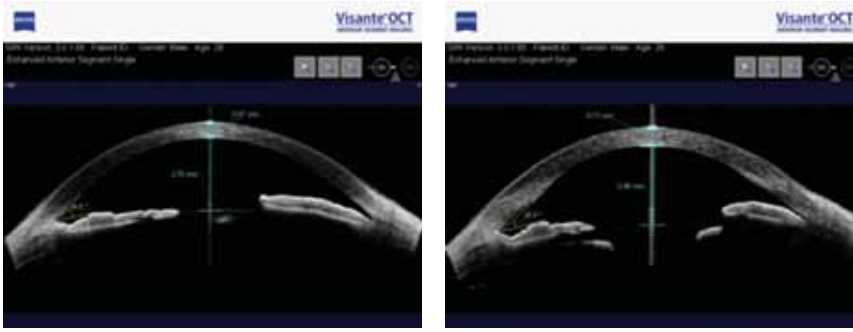

Рис.4. OCT Visante до и после операции.

ЛИТЕРАТУРА

1. Tanzer D.J., Smith R.E. Black iris-diaphragm intraocular lens for aniridia and aphakia // J. Cataract Refract Surg., 1999, v. 25, p.1548–1551.
2. Schmitz K, Viestenz A, Meller D, Behrens-Baumann W, Steuhl KP. // Aniridia intraocular lenses in eyes with traumatic iris defects. Ophthalmologe, 2008 Aug, v.105(8), p.744-52.
3. Choyce P. Intra-Ocular Lenses and Implants, vol. 27–32. HK Lewis: London, England, 1964, p.162–178.
4. Sundmacher R, Reinhard T, Althaus C. Black diaphragm intraocular lens in congenital aniridia // Ger J.Ophthalmol 1994; 3: 197–201.
5. Pozdeyeva N. Artificial iris-lens diaphragm in reconstructive surgery for aniridia and aphakia. // J. of Cataract and Refractive Surgery, v2005, 31, 9, p.1750-1759.
6. Srinivasan S, Yuen C, Watts M, Prasad S. Endocapsular iris reconstruction implants for acquired iris defects: a clinical study // Eye, 2007, v.21, p.1109-1113.
7. Венгер Г.Е. Имплантация искусственной радужной оболочки при тяжелых травмах глаз // Офтальмолог. журн., 1992, № 2, с.65-69.
8. Osher RH, Burke SE. Cataract surgery combined with implantation of an artificial Iris. // J. Cataract Refract Surg., 1999, v.25, p.1540-1547.
9. Duke-Elder S, Macfaul PA. Injuries. System of Ophthalmology. London: Kimpton, 1972, v.14 (1), pp.108-14, 144-8, 151-5.
10. Moghimi S, Riazı Esfahani M, Maghsoudipour M. Visual function after implantation of aniridia intraocular lens for traumatic aniridia in vitrectomized eye.// Eur. J. Ophthalmol., 2007 Jul-Aug, v.17(4), p.660-5.

Hüseynov E.S.

HİSSƏVİ TRAVMATİK ANİRİDİYA XƏSTƏSİNDƏ GÜZEHLİ QIŞA PROTEZİNİN İMPLANTASIYASI (KLİNİKİ HAL)

Akademik Zərifə Əliyeva adına Milli Oftalmologiya Mərkəzi, Bakı ş., Azərbaycan

Açar sözlər: travmatik aniridiya, güzeqli qışa protezi.

XÜLASƏ

Kliniki hal. Xəstə C., 1986 il təvəllüdlü, sağ gözün görmə itiliyinin zəifləməsindən və işıqdan qorxmada şikayətləri ilə bizim mərkəzə müraciət etmişdir. Dediynə görə 2010-cu ildə sağ gözünü şüşə ilə zədələmişdir və həmən vaxt buynuz qışanın yaralanmasının birincili cərrahiyyə işlənməsi aparılmışdır.

07.08.2012-ci ildə OD Travmatik kataraktanın fakoaspirasiyası və metakril irido-büllur protezin implantasiyası (MIOL+22,5 D) cərrahi əməliyyatı aparılmışdır. Bununla cərrahi müalicə zədələnmiş gözün funksional və kosmetik bərpasını təmin etmişdir. Əməliyyat nəticəsində görmə itiliyi artmışdır (əməliyyatdan əvvəl – 0,01; sonra – 0,7).

IMPLANTATION OF IRIS PROSTHESIS TO PATIENT WITH PARTIAL TRAUMATIC ANIRIDIA (CLINICAL CASE)

National Ophthalmology Centre named after Zarifa Alieva, Baku, Azerbaijan

Key words: traumatic aniridia, iris prosthesis.

SUMMARY

Clinical case. The patient J., born in 1986, addressed to the National Ophthalmological Centre named after Z. Alieva complaining of poor vision and photophobia in the right eye. From the history of the disease it is known that in 2010 he suffered from an injury of the right eye with a piece of glass, so, primary surgical repair of corneal laceration was performed.

At date 07.08.2012 the patient was re-operated: OD Phacoaspiration of traumatic cataract with IOL (MIOL-iris) implantation. Surgical treatment effectively restored the visual function of injured eye and accelerated a cosmetic rehabilitation.

Для корреспонденции:

Гусейнов Эмиль Сулейман оглы, врач-офтальмолог отдела травмы глаза, пластической и реконструктивной хирургии Национального Центра Офтальмологии им. академика З.А.Алиевой;

Адрес: AZ1114, г.Баку, ул. Джавадхана, 32/15.

Тел: (+994 12) 569 09 73; 569 54 62

E-mai: administrator@eye.az; http://www.eye.az; emin787@hotmail.com