

УДК 617.753+617.761-009.1

Чернышева С.Г., Самедова Д.Х.

## КЛИНИЧЕСКИЕ АСПЕКТЫ ВЗАИМОСВЯЗИ РЕФРАКЦИОННОЙ И ГЛАЗОДВИГАТЕЛЬНОЙ ПАТОЛОГИИ.

ФГБУ «Московский НИИ глазных болезней им. Гельмгольца Минздрава России», г. Москва, Россия  
Национальный Центр Офтальмологии имени акад. З.А. Алиевой, г. Баку, Азербайджан

**Ключевые слова:** анизометропия, астигматизм, косоглазие, кератоконус.

Рефракционные нарушения, являясь причиной снижения зрения и развития амблиопии, а также чрезмерного стимула к конвергентным (при гиперметропии) или дивергентным (при миопии) движениям глаз, нарушают их бинокулярное сотрудничество и приводят к развитию косоглазия. Оптическая коррекция повышает остроту зрения, нормализует вергентные движения глаз и создает благоприятные условия для лечения косоглазия [1]. Менее изученным является влияние бинокулярных и глазодвигательных нарушений на рефракцию глаза.

**Цель исследования:** изучение связи и взаимовлияния рефракционных, бинокулярных и глазодвигательных нарушений.

**Материал и методы:** В исследование включено 202 пациента в возрасте от 3,5 до 42 лет с различными видами рефракционной и глазодвигательной патологии. Помимо стандартного офтальмологического обследования применялись специальные методы исследования глазодвигательного аппарата. Определяли угол косоглазия по Гиршбергу, подвижность глазных яблок в восьми позициях взора, характер зрения (четырёхточечный цветотест ЦТ-1, Россия), фузионную способность (синоптископ-251 ОВ, Япония), конвергенцию (прибор для определения состояния конвергенции АКТ-02, Россия). Кератотопография проводилась на рефракто-кератотопографе OPD-Scan II Nidek (Япония). В качестве шовного материала использовали Safil 6/0 с атравматическими шпательными иглами. Это синтетические швы из полигликолевой кислоты, обладающие *in vivo* высокой прочностью и способностью рассасываться. При интрамускулярной имплантации полное рассасывание швов наступает между вторым и третьим месяцем со дня их наложения.

**Результаты:** Установлено влияние рефракции у детей на исход хирургического лечения содружественного сходящегося косоглазия. Из 56 детей с вторичной экзотропией, развившейся после хирургического лечения сходящегося косоглазия, у 33 (59%) больных зафиксировано усиление рефракции со времени проведения хирургического вмешательства в среднем на  $1,9 \pm 0,58$  дптр. по сферическому эквиваленту ( $p < 0,05$ ). Из них у 24 (72,7%) детей до хирургического лечения косоглазия были отмечены слабые запасы гиперметропии (в среднем  $0,8 \pm 0,31$  дптр. по сферическому эквиваленту), у 9 (27,3%) больных – миопия слабой степени (в среднем  $1,3 \pm 0,42$  дптр. по сферическому эквиваленту). У 17 (52%) детей один или оба родителя имели миопическую рефракцию различной степени. Сроки развития вторичной экзотропии варьировали от 1 года до 8 лет (в среднем  $3,3 \pm 1,4$  года).

В то же время установлено, что нарушение бинокулярных и глазодвигательных функций влияет на формирование рефракции у детей и подростков. Мы наблюдали 36 пациентов в возрасте от 6 до 17 лет ( $10,73 \pm 2,14$  лет) с расходящимся косоглазием, слабостью конвергенции и отсутствием бинокулярного зрения вблизи. Средний сферический эквивалент рефракции фиксирующего глаза при взгляде вблизи составил миопию  $1,38 \pm 0,92$  дптр., парного глаза - гиперметропию  $1,23 \pm 0,89$  дптр. Отмечено, что в результате большей зрительной нагрузки на фиксирующий глаз при работе на близком расстоянии его рефракция сдвигалась в миопическую сторону, в результате чего развивалась или усиливалась анизометропия.

Установлено влияние хирургического лечения содружественного косоглазия на изменение величины астигматизма оперированного глаза. Участниками исследования стали 68 детей (72 глаза) в возрасте от 3,5 до 10 лет ( $5,1 \pm 1,22$  лет). Всем больным проводились операции на горизонтальных прямых мышцах одного глаза в соответствии со стандартной таблицей дозировки хирургического вмешательства при содружественном косоглазии [1].

Исследование рефракции проводилось до операции и после нее: через 1 неделю, 1, 2, 3 и 6 месяцев, через 1, 2 и 3 года.

До операции величина астигматизма на глазу, подлежащем хирургическому вмешательству, составляла в среднем  $0,98 \pm 0,84$  дптр, а на парном глазу -  $0,79 \pm 0,67$  дптр. Преобладал сложный гиперметропический астигматизм прямого типа, только на трех глазах был выявлен астигматизм обратного типа.

Через 1 неделю после операции величина астигматизма прямого типа на оперированном глазу увеличилась в среднем на  $0,52 \pm 0,16$  дптр. ( $p < 0,05$ ). Через 1 и 2 месяца степень увеличения астигматизма прямого типа составила  $0,58 \pm 0,14$  дптр и  $0,56 \pm 0,15$  дптр соответственно (по сравнению с величиной астигматизма до хирургического вмешательства). Через 3 месяца степень увеличения астигматизма резко снизилась до  $0,16 \pm 0,05$  дптр., что не имело статистически достоверного различия с данными обследования до операции. При дальнейшем наблюдении через 6 месяцев, 1, 2 и 3 года средняя величина астигматизма прямого типа практически не отличалась от таковой до операции.

На трех глазах с астигматизмом обратного типа отмечено уменьшение величины астигматизма в среднем на  $0,61 \pm 0,35$  дптр. ( $p < 0,05$ ). Однако при исследовании через 3 месяца после операции и дальнейшем наблюдении величина астигматизма практически не отличалась от таковой до хирургического вмешательства. Увеличение астигматизма прямого типа и уменьшение астигматизма обратного типа происходило за счет ослабления рефракции в горизонтальном меридиане.

На парном глазу (контрольное наблюдение) изменение степени астигматизма в среднем составило  $0,05 \pm 0,02$  в течение всего периода наблюдения, что не имело статистически достоверного значения (рис. 1).

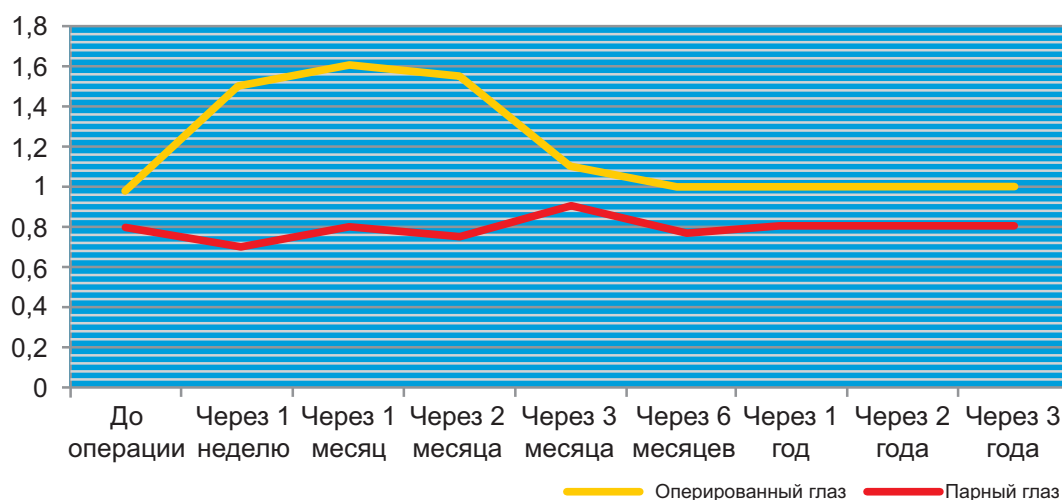


Рис.1. Динамика степени астигматизма у больных, прооперированных по поводу содружественного косоглазия

Под нашим наблюдением находилось 42 пациента с врожденным и приобретенным паралитическим косоглазием в возрасте от 4 до 42 лет ( $10,8 \pm 3,7$  лет). Величина астигматизма на пораженном глазу у этих больных колебалась от 0,5 дптр. до 4,75 дптр. ( $2,6 \pm 0,7$  дптр.) Из них у 32 (76,2%) больных определялось сходящееся косоглазие, у 8 (19%) больных - расходящееся, у 2 (4,8%) больных - вертикальное косоглазие. У 23 (54,8%) больных на пораженном глазу определялся астигматизм прямого типа, у 4 (9,5%) - астигматизм обратного типа, у 13 (30,9%) больных астигматизм с косыми осями, у 2 (4,8%) больных - физиологический астигматизм.

На парном (непораженном) глазу у 8 (19%) больных определялся астигматизм прямого типа, у 2 (4,8%) - обратного типа, у 32 (76,2%) больных - физиологический астигматизм (рис. 2).

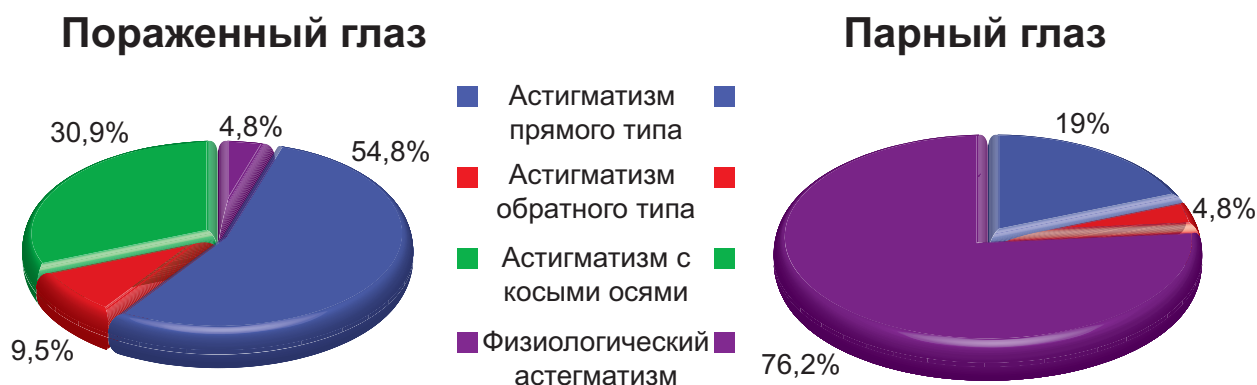


Рис. 2. Структура астигматизма у больных с паралитическим косоглазием

У двух взрослых больных мы имели возможность сравнить состояние рефракции до и после развития паралитического косоглазия. У этих пациентов до развития косоглазия рефракция обоих глаз была слабо гиперметропической, астигматизм прямого типа не превышал 0,5 дптр., кератотопограмма была в норме. После закрытой черепно-мозговой травмы, послужившей причиной развития паралитического косоглазия (у одного больного – расходящегося, у другого – сходящегося), на пораженном глазу развился астигматизм прямого типа, составивший 4,75 дптр. при расходящемся косоглазии и 3,0 дптр. - при сходящемся. При исследовании топографии роговицы у пациентов выявлены её изменения, сходные с изменениями при кератоконусе (рис.3).

В литературе нет единого мнения о влиянии рефракция на исход хирургического лечения содружественного сходящегося косоглазия, в частности на развитие вторичной экзотропии. Некоторые авторы сообщают о лучших результатах хирургического лечения сходящегося косоглазия у пациентов с более высокой степенью гиперметропической рефракции [2], другие считают гиперметропию высокой степени одним из факторов риска развития вторичной экзотропии [3, 4]. В исследовании К. Arnoldi гиперметропия слабой степени встречалась в 2 раза чаще в группе больных с вторичной экзотропией, чем в группах больных с остаточной эзотропией и успешным исходом операции [5]. Н.К. Kim, с соавт. вообще не находят зависимости между рефракцией и результатом хирургического лечения косоглазия [6].

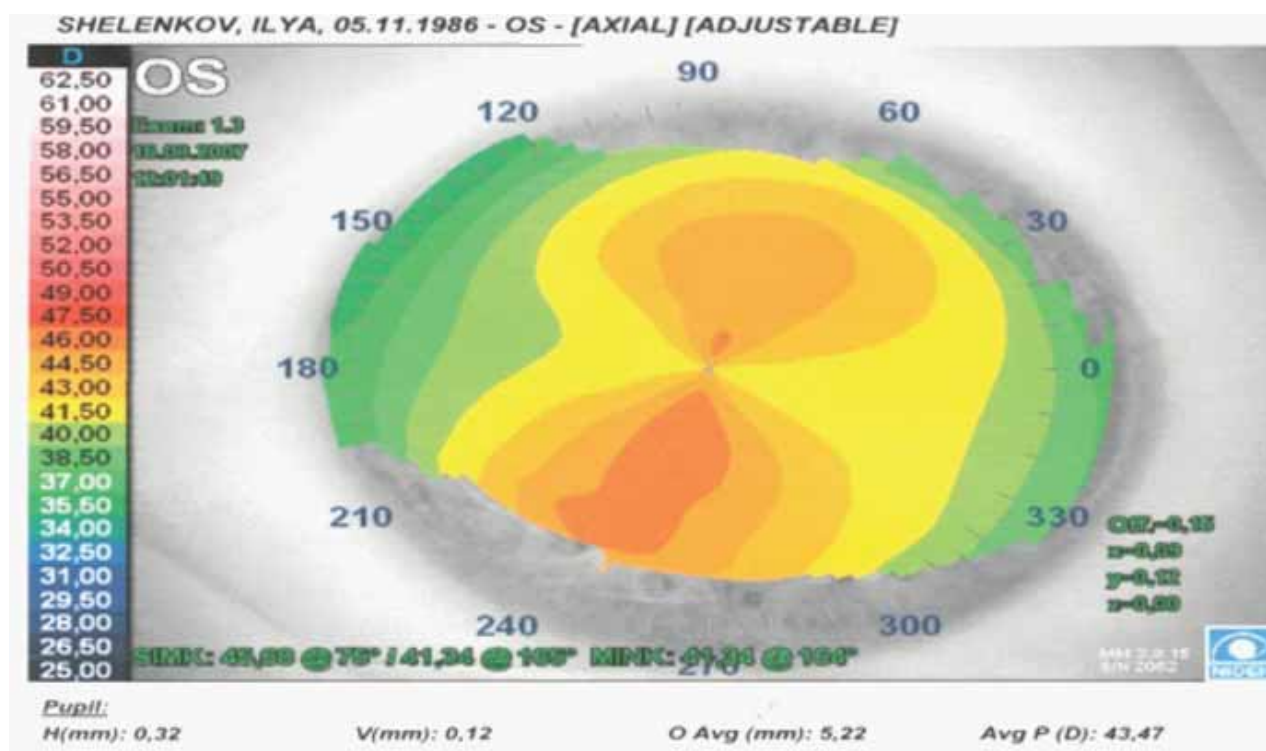


Рис.3. Кератотопограмма больного с приобретенным расходящимся паралитическим косоглазием

Анализ причин развития вторичной экзотропии у 56 детей в нашем исследовании показал, что одной из них является рефракционный фактор - усиление рефракции со времени хирургического вмешательства по поводу содружественного сходящегося косоглазия у детей со слабыми запасами гиперметропии, а также с миопией слабой степени (всего 33 больных, или 58,9%). Уменьшение аккомодационного усилия и, соответственно, стимула к конвергенции способствует дивергентной установке глаз и может стать одним из факторов, способствующих развитию вторичного расходящегося косоглазия.

Учитывая, что у 17 (52%) из этих 33 больных один или оба родителя имели миопическую рефракцию, можно предположить, что фактор наследственной предрасположенности к миопии опосредованно влияет на результат хирургического лечения косоглазия.

У 36 наших пациентов с расходящимся косоглазием, слабостью конвергенции и отсутствием бинокулярного зрения вблизи отмечался сдвиг рефракция фиксирующего глаза при работе на близком расстоянии в сторону миопии (в результате большей зрительной нагрузки на этот глаз) и развитие или усиление анизотропии.

Таким образом, с одной стороны усиление рефракции влияет на исход хирургического лечения косоглазия, а с другой - глазодвигательные нарушения и расстройство бинокулярного зрения вблизи способствуют усилению рефракции (миопизации) фиксирующего глаза при работе на близком расстоянии.

Множество исследований посвящено проблеме развития астигматизма на оперированном глазу после хирургического лечения косоглазия [7-10].

В нашем исследовании у прооперированных по поводу содружественного сходящегося косоглазия 68 детей (72 глаза) наблюдалось увеличение астигматизма прямого типа и уменьшение астигматизма обратного типа в раннем послеоперационном периоде (2 месяца после операции). Однако при дальнейшем наблюдении за больными (3, 6 месяцев, 1-3 года после операции) величина астигматизма оперированного глаза не отличалась от таковой до операции.

Можно предположить, что ослабление рефракции в горизонтальном меридиане и, как результат, увеличение астигматизма прямого типа и уменьшение астигматизма обратного типа в раннем послеоперационном периоде связаны с некоторым растяжением наружной оболочки глаза (склеры и роговицы) в горизонтальном меридиане (за счёт образования двух валов вдавления склеры в результате наложения швов), а также с отёком и инфильтрацией ткани в области хирургического вмешательства. В дальнейшем, по мере рассасывания шовного материала, исчезновения отека и, по-видимому, очень нежного рубцевания, величина астигматизма на оперированном глазу уменьшилась и через 3 месяца практически не отличалась от таковой в предоперационном периоде.

У 42 наших больных с врожденным или приобретенным паралитическим косоглазием определялся астигматизм различных типов (прямой, обратный, с косыми осями). Причиной астигматизма стало изменение формы роговицы вследствие деформации склеральной оболочки из-за нарушения функции экстраокулярных мышц (ЭОМ). Величина такого индуцированного астигматизма может зависеть не только от степени поражения ЭОМ, но и от величины исходной рефракции и астигматизма. Для изучения данной зависимости необходимы дальнейшие исследования.

**Выводы:** Усиление рефракции у детей и подростков является одним из факторов риска развития вторичной экзотропии после хирургического лечения содружественного сходящегося косоглазия. При слабых запасах гиперметропии и тем более при миопии рекомендуется отказаться от форсированного хирургического вмешательства, особенно при наследственной предрасположенности к миопии.

У детей с расходящимся косоглазием миопизация фиксирующего глаза при работе на близком расстоянии и развитие или усиление анизометропии являются абсолютным показанием к хирургическому лечению косоглазия в целях профилактики дальнейшей миопизации и увеличения анизометропии.

Использование рассасывающегося шовного материала при хирургическом лечении косоглазия предупреждает развитие стойкого астигматизма в послеоперационном периоде.

При паралитическом косоглазии необходимо тщательное исследование рефракции в целях выявления индуцированного астигматизма на пораженном глазу вследствие деформации склеральной оболочки и роговицы в результате нарушения функции ЭОМ.

В некоторых случаях при паралитическом косоглазии возникают изменения формы роговицы, сходные с таковыми при кератоконусе.

## ЛИТЕРАТУРА

1. Аветисов, Э.С. Содружественное косоглазие. М.: Медицина, 1977, 311 с.
2. Bateman, J.B., Parks M.M., Wheeler N. Discriminant analysis of acquired esotropia surgery // *Ophthalmology*, 1983, v.90, №10, p.1154-1159.
3. Kushner, B.J. Partly accommodative esotropia. Should you overcorrect and cut the plus? // *Arch. Ophthalmol.*, 1995, v.113, №12, p.1530-1534.
4. Nowakowska O., Broniarczyk-Loba A., Bogorodzki B. Consecutive exotropia as a result of esotropia surgery // *Klin Oczna.*, 1999, v.101, №1, p.51-54.
5. Arnoldi, K. Long term surgical outcome of partially accommodative esotropia // *Am. Orthopt. J.*, 2002, v.52, p.75-84.
6. Kim H. K., Chung H.J., Park. H.S et al. Consecutive exotropia after bilateral medial rectus recession for infantile esotropia // *J. Korean Ophthalmol. Soc.*, 2009, v.50, №11, p.1712-1716.
7. Bagheri A., Farahi A., Bagheri A. et al. Astigmatism induced by simultaneous recession of both horizontal rectus muscles // *J. AAPOS*, 2003, v.7, №1, p.42-46.



8. Chun B.Y., Kim H.K., Chun B.Y. et al. Comparison of magnitude of astigmatism induced by lateral rectus recession // *Optom. Vis. Sci.*, 2010, v.87, №1, p.61-65.
9. Inal A. et al. Effects of recession strabismus surgery on corneal topography / *Transactions 29th European Strabismological Association Meeting, Izmir, Turkey, 1-4 June 2004, Taylor and Francis Group plc.*, 2006, p.275-277.
10. Rajavi Z. et al. Refractive effect of the horizontal rectus muscle recession // *Int. Ophthalmol.*, 2008, v.28, №2, p.83-88.

Çernişeva S.Q., Səmədova C.X.

## REFRAKTİV VƏ GÖZÜN HƏRƏKİ PATOLOGİYALARININ QARŞILIQLI ƏLAQƏLƏRİNİN KLİNİKİ ASPEKTLƏRİ

*Helmhols adına Moskva Elmi-Tədqiqat Göz Xəstəlikləri İnstitutu, Moskva ş., Rusiya  
Akademik Zərifə Əliyeva adına Milli Oftalmologiya Mərkəzi, Bakı ş, Azərbaycan*

**Açar sözlər:** anizometriya, astigmatizm, çəpgözlük, keratokonus.

### XÜLASƏ

**Tədqiqatın məqsədi:** refraksiya, binokulyar və gözün hərəkəti pozğunluqlarının əlaqə və qarşılıqlı təsirlərinin öyrənilməsi.

**Material və metodlar:** Tədqiqata refraksiya və gözün hərəkəti pozğunluqları ilə 202 pasiyen daxil olmuşdur. Standart oftalmoloji müayinələrdən əlavə gözün hərəkəti aparatının xüsusi müayinə metodları tətbiq olunmuşdur. Keratotopografiya OPD-Scan II Nidek (Yaponiya) refrakto-keratotopografında aparılmışdır. Tikiş materialı kimi in vivo sorulma qabiliyyətinə malik Safil 6/0 poliqlikol turşusundan sintetik tikişlərdən istifadə olunub.

**Tədqiqatın nəticələri:** daxili çəpgözlüyün cərrahi müalicəsindən sonra inkişaf edən ikincili ekzotropiya ilə 33 (59%) uşaqda əməliyyat vaxtından sferik ekvivalent üzrə ( $p < 0,05$ ) refraksiyanın orta hesabla  $1,9 \pm 0,58$  dptr. güclənməsi qeyd edilmişdir. 17 xəstənin valideynlərində miopik refraksiya mövcud idi. Xarici çəpgözlüklə, zəif konvergeniya və yaxına binokulyar görmənin yoxluğu ilə 36 pasiyentdə yaxın məsafədə iş zamanı fiksə edən gözə daha çox görmə gərginliyi nəticəsində onun refraksiyası miopik tərəfə yönəlirdi, bunun nəticəsində anizometriya inkişaf edirdi və ya güclənirdi. Yaxına baxdıqda fiksə edən gözün refraksiyası orta hesabla  $1,38 \pm 0,92$  dptr. miopiya, cüt gözün –  $1,23 \pm 0,89$  hipermetropiya təşkil etmişdir. Müştərək çəpgözlüyün (68 xəstə) cərrahi müalicəsinin əməliyyat olunmuş gözün astigmatizmi dərəcəsinə təsiri təsdiq olunub: düz tipli astigmatizmin artması (orta hesabla  $0,55 \pm 0,14$  dptr.) və əks tipli astigmatizmin azalması (orta hesabla  $0,61 \pm 0,35$  dptr.) qeyd edilib. Astigmatizm dərəcəsinin dəyişməsi üfq meridianda refraksiyanın zəifləməsi hesabına baş verirdi. Lakin əməliyyatdan 3-6 ay sonra müayinə zamanı astigmatizmin dərəcəsi, praktiki olaraq, cərrahi müdaxilədən əvvəl astigmatizm dərəcəsinə fərqlənirdi. Paralitik çəpgözlüklə xəstələrdə (42 pasiyent) zədələnmiş gözdə refraksiyanın kəskin ifadə olunmuş astigmatik komponentinin mövcudluğu aşkar edilmişdir, hansı ki,  $0,5$  dptr.-dan  $4,75$  dptr.-ya qədər tərəddüd edirdi (orta hesabla  $2,6 \pm 0,7$  dptr.). Qazanılmış paralitik çəpgözlüklə iki xəstədə zədələnmiş gözdə, xarici çəpgözlük zamanı  $4,75$  dptr. və daxili çəpgözlük zamanı –  $3,0$  dptr. təşkil edən, düz tipli astigmatizm inkişaf etmişdir. Buynuz qişanın topoqrafiyası müayinəsi zamanı pasiyentlərdə keratokonusda müşahidə olunan dəyişikliklərə oxşar dəyişikliklər aşkar olunub.

**Yekun** Müştərək daxili çəpgözlüyün cərrahi müalicəsindən sonra uşaqlarda və yeniyetmələrdə refraksiyanın güclənməsi ikincili ekzotropiyanın inkişafının risk amilidir. Xarici çəpgözlüklə uşaqlarda yaxın məsafədə iş zamanı fiksə edən gözün miopizasiyası və anizometriyanın inkişafı və ya güclənməsi çəpgözlüyün cərrahi müalicəsinə mütləq göstərişdir. Sorulan tikiş materialının istifadəsi çəpgözlüyün cərrahi müalicəsindən sonra astigmatizmin inkişafının qabağını alır. Bəzi hallarda paralitik çəpgözlük zamanı induksiya astigmatizmi aşkar olunur və keratokonus zamanı olan dəyişikliklərə bənzər buynuz qişa quruluşunun dəyişməsi meydana çıxır.

## CLINICAL ASPECTS OF CORRECTION OF REFRACTIVE AND OCULOMOTOR PATHOLOGIES

*Moscow Helmholtz Research Institute of Eye Diseases, Moscow, Russia*

*National Ophthalmology Centre named after acad. Zarifa Aliyeva, Baku, Azerbaijan*

**Keywords:** anisometropia, astigmatism, strabismus, keratoconus.

### SUMMARY

**Purpose.** To learn the connections and interinfluence of refractive, binocular and oculomotor disturbances.

**Material and methods:** The study includes 202 patients with refractive and oculomotor pathology. Except the standard ophthalmological examination the special methods of oculomotor apparatus investigation were used. Keratotopography was performed on the refracto-keratotopograph OPD-Scan II Nidek (Japan). As the sutural material we used the synthetic sutures from the polyglycolic acid Safil 6/0 possessing in vivo the ability to resolve.

**Results.** In 33 (59%) children with the secondary exotropia after surgical treatment of convergent squint, there was fixed the strengthening of refraction from the time of surgery on  $1,9 \pm 0,58$  dptr on the average by the spherical equivalent ( $p < 0,05$ ). In 17 patients the parents had the myopic refraction. In 36 patients with the divergent squint, convergence weakness and absence of binocular vision to near in consequence of greater visual load on fixating eye in working at the near distance, his refraction had moved to myopic side with the result of anisometropia development or strengthening. The mean spherical equivalent of refraction of the fixed eye in near glance made up the myopia of  $1,38 \pm 0,92$  dptr, of fellow eye – hypermetropia of  $1,23 \pm 0,89$  dptr. The influence of the concomitant squint surgical treatment (68 patients) on the change of astigmatism value of the operated eye was determined: we'd noted the increase of direct type astigmatism (on  $0,55 \pm 0,14$  dptr on the average) and decrease of the adverse type astigmatism (on  $0,61 \pm 0,35$  dptr on the average). Changes of the astigmatism value took place at the expense of weakening of refraction in the horizontal meridian. But during the investigation in 3-6 months postoperatively the value of astigmatism practically didn't disturb from that before the surgical intervention. In patients with paralytic squint (42 patients) the marked astigmatic component of refraction on the damaged eye was revealed. It ranged from 0,5 to 4,75 dptr (on the average  $2,6 \pm 0,7$  dptr). In two patients with the acquired paralytic squint on the damaged eye the direct type astigmatism, making up 4,75 dptr in divergent squint and 3,0 dptr in convergent one, was developed. During the investigation of corneal topography in patients its changes, similar to those in keratoconus, had been detected.

**Conclusion.** Refraction strengthening in children is the risk factor of secondary exotropia development after the surgical treatment of the concomitant convergent squint. In divergent squint children the myopisation of the fixing eye and the development and intensification of anisometropia are the absolute indicator to the surgical treatment of squint. The use of resolving sutural material prevents development of the stable astigmatism after surgical treatment of squint. In some cases in paralytic squint the induced astigmatism is revealed and there appears the corneal form changes similar to those of keratoconus.

### Для корреспонденции:

Чернышева Светлана Гавриловна, доктор медицинских наук, руководитель отделения бинокулярной и глазодвигательной патологии отдела патологии рефракции, бинокулярного зрения и офтальмоэргномики

Адрес: 102062, Москва, ул. Садовая-Черногрязская, 14/19. E-mail: info@igb.ru

Самедова Джамиля Хейбар кызы, кандидат медицинских наук, научный сотрудник отдела патологии рефракции и офтальмоэргномики

Адрес: AZ 1114, Баку, ул. Джавадхана, 3215.

Тел.: (+99450) 315 77 34

E-mail: jemasam@mail.ru

# Слезол Форте

Гипромеллоза 3 мг

Декстран 1 мг



Глазные капли 15 мл

*Наполни влагой  
свои глаза!*

Синдром “сухого глаза” 

Недостаточное слезоотделение 

Лагофтальм 

Деформация век 

Эрозии и трофические изменения роговицы 

После удаления токсических веществ и инородных тел из глаза 