

УДК 616-089.819.843-031:617.711

Ибрагимзаде Г.Т., Аскерова С.М.*

РЕКОНСТРУКЦИЯ КОНЪЮНКТИВАЛЬНОЙ ПОЛОСТИ ПРИ СПАЕЧНО-РУБЦОВОМ ПРОЦЕССЕ МЕТОДОМ ПЛОТНОЙ ФИКСАЦИИ ТРАНСПЛАНТАТА.

*Национальный Центр Офтальмологии имени академика Зарифы Алиевой, Баку, Азербайджан
Национальный медико-хирургический Центр имени Н.И.Пирогова**

Ключевые слова: спаечно-рубцовый процесс конъюнктивальной полости, трансплантат, реконструкция конъюнктивальных сводов.

Удельный вес травм глаза в качестве причины первичной инвалидности вследствие офтальмопатологии, составляет 16,7 %. В 92,5% случаев средний возраст пациентов менее 40 лет [1, 2, 3]. Частота ожогов глаз составляет до 38,4% всех глазных травм и отличается большим количеством неблагоприятных исходов [4, 5]. Обзор специальной литературы показал, что функциональная и косметическая реабилитация пациентов с деформациями и рубцово-спаечным процессом в конъюнктивальной полости является сложной проблемой и занимает особое место в пластической офтальмохирургии, представляя серьезную медицинскую и острую социально-психологическую проблему для пациента. Сложность решения этой проблемы определяется особенностями анатомо-топографической и физиологической структуры данной области, полиморфизмом этиологии и клиники, а также желанием пациентов иметь максимально благоприятный косметический результат [5-7].

Для формирования конъюнктивальной полости с восстановлением сводов применяют различные способы пластики. Несмотря на появляющиеся в последнее время новые трансплантационные материалы и совершенствование используемых хирургических методик, нередко после многократных оперативных вмешательств получают конечный результат, косметически более уродующий пациента, чем исходный, что связано с более выраженным рубцеванием, деформирующим область операции.

Цель исследования: Улучшение функционально-косметических результатов реконструкции конъюнктивальной полости при спаечно-рубцовом процессе.

Материалы и методы: Клинический материал базируется на изучении результатов 40 хирургических вмешательств в сроки до 2-х лет послеоперационного периода. Продолжительность заболевания в анализируемых группах больных на день операции колебалась от нескольких месяцев до 2-х лет. До операции 15 -и из пролеченных больных проводились неоднократные операции по реконструкции конъюнктивальных сводов при наличии рубцово-спаечного процесса, инстилляций противовоспалительных капель, но безуспешно.

Общее количество пациентов было 43, из них мужчин -23, женщин – 17. Средний возраст пациентов - 42,5 года.

Пациенты были разделены на основную и контрольную группы по 20 пациентов в каждой группе. Группы были сопоставимы по этиологии, продолжительности заболевания, а также по глубине рубцово-спаечного процесса в конъюнктивальной полости. В основной группе пластику конъюнктивальной полости при спаечно-рубцовом процессе проводили по предложенной методике с плотной фиксацией трансплантата в своде, в контрольной - без фиксации. В качестве трансплантационного материала применяли материал «Аллоплант» (регистрационное удостоверение № 901 от 22.07.1987). «Центр глазной и пластической хирургии Росздрава» данный материал выпускается в двух видах: первый – «Аллоплант» для тотальной пластики конъюнктивы круглой формы диаметром 7 см, второй – «Аллоплант» для частичной пластики конъюнктивы размером ровно наполовину от тотальной. До поступления в производство биоматериал подвергается обязательному тестированию на СПИД, гепатиты В и С, сифилис.

Техника операции:

Обработку операционного поля выполняли по обычной методике.

Планирование операции начинали с разметки рубцовоизмененной конъюнктивальной ткани, после чего рассекали рубцовоизмененные ткани по ходу разметки до поверхности склеры (рис. 1 а, б).

С целью закрытия дефекта проводили пластику аллоплантом для пластики конъюнктивальной полости, который подшивали к краям дефекта конъюнктивы верхнего и нижнего сводов. Аллоплант для пластики конъюнктивальной полости аккуратно распределяли на глазной поверхности и обрезают до необходимых размеров и формы с учетом размера дефекта. Поверх аллопланта для пластики конъюнктивальной полости помещали антибактериальную глазную мазь (рис. 2 а, б).

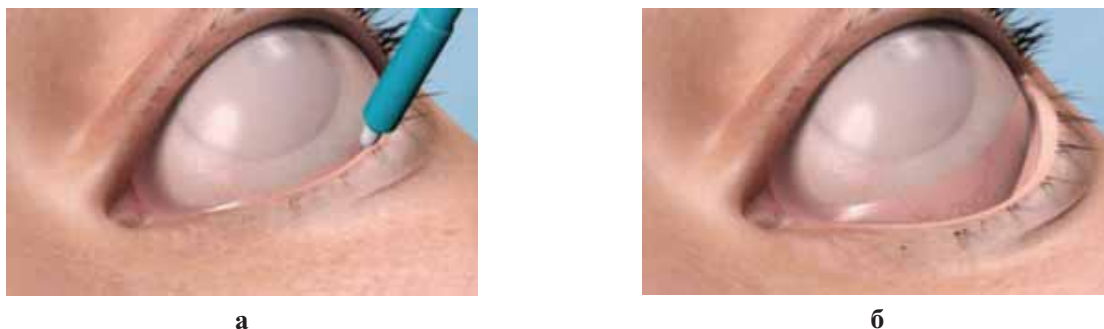


Рис. 1. Рассечение рубцовоизмененных тканей конъюнктивы:
а) по ходу разметки; б) до поверхности склеры

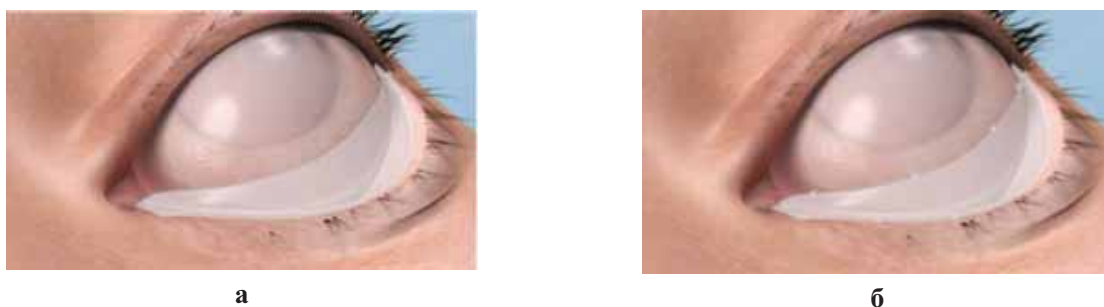

Рис. 2. Закрывание дефекта конъюнктивы аллоплантом для пластики конъюнктивальной полости:
а) распределение аллопланта на глазной поверхности;
б) подшивание аллопланта узловыми швами к краям дефекта конъюнктивы

С целью более прочной фиксации аллопланта в конъюнктивальном своде на его поверхность помещали полую силиконовую трубочку (FCI), которую фиксировали П-образным швом (Шелк 6-0). Размер силиконовой трубочки – 8-10 мм, количество зависело от протяженности спаечно-рубцового процесса. При частичном симблефароне помещалась одна трубочка, при обширном симблефароне – две, при тотальном – три (рис. 3 а-в).

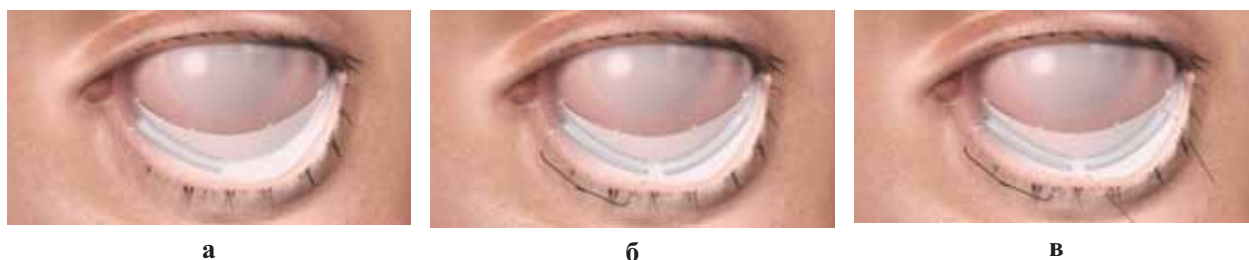


Рис. 3. Фиксация аллопланта в конъюнктивальном своде: а) помещение полой силиконовой трубочки (FCI, Франция) в конъюнктивальный свод на поверхность аллопланта; б, в) фиксация силиконовых трубочек П-образным швом (Шелк 6-0)



Рис. 4. Помещение наружного протеза в конъюнктивальную полость: а) подбор наружного протеза; б) вид глаза после помещения наружного протеза в конъюнктивальную полость

После фиксации силиконовой трубочки в конъюнктивальную полость при необходимости вставляли временный лечебный экзопротез (рис. 4 а, б).

Результаты. Состояние созданной конъюнктивальной полости оценивали по субъективным (жалобы, состояние пациентов) и объективным данным (состоянию конъюнктивы и конъюнктивальных сводов, западению в области верхней орбитопальпебральной складки, состоянию глазничного органа-комплекса).

Глубина конъюнктивальных сводов фиксировалась через 2, 6, 12 и 24 месяца после операции (рис 5, рис 6). В отдаленные сроки после операции (от 12 до 24 месяцев) у пациентов основной группы глубина верхних и нижних конъюнктивальных сводов была достоверно глубже, чем в контрольной группе ($p < 0,05$).

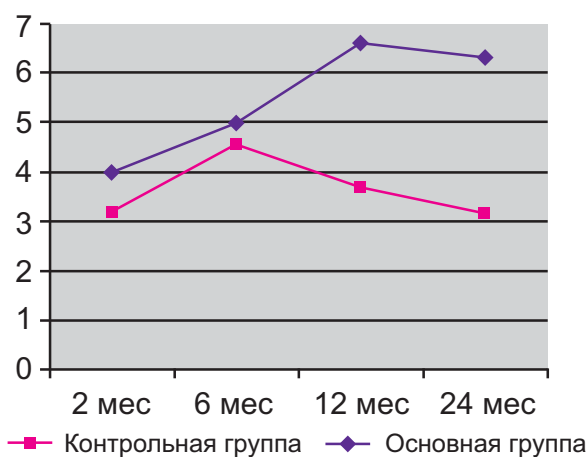


Рис 5. Динамика изменения глубины верхнего конъюнктивального свода

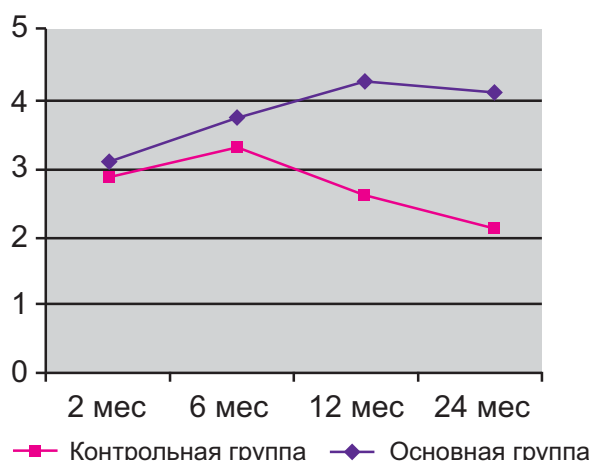


Рис 6. Динамика изменения глубины нижнего конъюнктивального свода

У 12-и (60%) пациентов контрольной группы наблюдали рецидив спаечно-рубцового процесса конъюнктивальной полости.

У 18-и (90%) пациентов основной группы были сформированы состоятельные своды. В случаи протезирования это позволило выполнить косметическое протезирование в ранние сроки после операции. Сформированная конъюнктивальная полость у этих пациентов сохранялась без признаков рубцовых сокращений при сроках наблюдения до 2-х лет. У 2-х (10%) пациентов наблюдалось укорочение верхнего конъюнктивального свода на 2-3 мм.

Выводы: Реконструкция конъюнктивальной полости при спаечно-рубцовом процессе с плотной фиксацией трансплантата приводит к снижению рецидива и тем самым к улучшению функционально-косметических результатов операции (рис. 7, 8, 9).

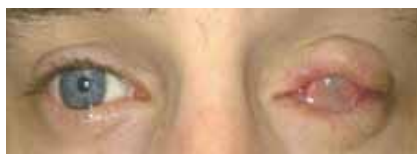

Рис. 7. Пациент 3. Отсутствие нижнего и верхнего свода

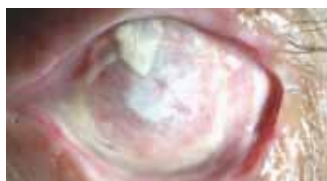


Рис. 8. Пациент 3. Состояние глаза через 1 неделю после этапной реконструкции конъюнктивальной полости материалом «Аллоплант», нижний свод состоятелен, аллоплант фиксирован

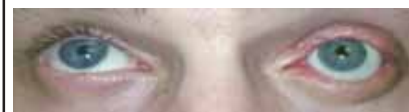

Рис. 9. Пациент 3. Через 1,5 месяца после этапной операции пациенту был подобран косметический протез

ЛИТЕРАТУРА

1. Груша О. Б., Луцевич Е.Э., Груша Я.О. Принципы лечения травматических деформаций орбиты в позднем периоде (40-летний опыт) // Вестн. офтальмол., №4, 2003, с.31-33

2. Кугоева Е.Э., Асланова А.Ф., Кулиева З.Т. Особенности клинической картины сочетанных повреждений органа зрения и придаточного аппарата глаза в условиях мирной и боевой травм // Вестн. офтальмол., № 4, 2002, с.11-13.
3. Либман Е.С., Бочарова И.В., Шахова Е.В., и др. Первичная инвалидность вследствие повреждения органа зрения в Российской Федерации / Мат. науч.-практ. конф. Неотложная помощь, реабилитация и лечение осложнений при травмах органа зрения в чрезвычайных ситуациях, М., 2003, с.5.
4. Гундорова Р.А., Мошетьова Л.К., Максимов И.Б. Приоритетные направления в проблеме глазного травматизма / Тез. докл. VII съезда офтальмол. России, М., 2000, т.2, с.55-60.
5. Emil Bisaccia, M.D., F.A.C.P., Dwight A.Scarboough, M.D. Blepharoplasty with Radiosurgical Instrumentation // In: Cosmetic Dermatology, 1995, v.8, N2, p.354.
6. Borodic G.E., Shepler T.R., Neuhaus R.W. et al. // Ophthal. Plast. Reconstr. Surg., 2003, v.19, p.364-371.
7. Solomon A., Espana E., Tseng S. Amniotic membrane transplantation for reconstruction of the conjunctival fornices. // Ophthalmology, 2003, v.110 (1), p.93-100.

İbrahimzadə G.T., Əsgərova S.M. *

KONYUNKTİVAL BOŞLUĞUN ÇAPIQLAŞMA PROSESSİ ZAMANI TRANSPLANTATIN DERİN FİKSASİYASI METODU İLƏ REKONSTRUKSİYASI

*Akademik Zərifə Əliyeva adına Milli Oftalmologiya Mərkəzi, Bakı, Azərbaycan
N.İ.Pirogov adına Milli Tibbi-cərrahiyyə Mərkəzi**

Açar sözlər: Konyunktival boşluğun çapıqlaşma prosesi, transplantat, konyunktival fornixsin rekonstruksiyası

XÜLASƏ

Konyunktival boşluğun çapıqlaşma prosesi zamanı rekonstruksiyasının bir neçə növləri mövcuddur, lakin residiv vermə hallarına tez-tez rast gəlinir. Buna görə də yeni rekonstruksiya metodlarının araşdırılması aktualdır. Konyunktival boşluğun çapıqlaşma prosesi zamanı transplantatın fornixsə dərin fiksasiyası metodu ilə rekonstruksiyası 2 illik müşahidə müddətində residivə rast gəlinməyib.

İbragimzadə G.T., Askerova S.M. *

RECONSTRUCTION OF THE CONJUNCTIVAL CAVITY IN THE ADHESIVE-CICATRICAL PROCESS BY THE TRANSPLANT DENSE FIXATION METHOD.

*National Ophthalmology Centre named after acad. Zarifa Aliyeva, Baku,
National Centre of Surgery named by N.I.Pirogov . **

Keywords: soldering process of conjunctival sac, transplantat, conjunctival fornix reconstruction

SUMMARY

There are various ways of plastics formations to reconstruction of the conjunctival sac. But at the same time the risk of the relapse is big. The reconstrucon conjunctival sac by the method of dense fixing of transplant, based on the fixing silicon tubule (FCİ, France) on conjunctival fornix, reduces risk of progress of relapse of solderings.

Для корреспонденции:

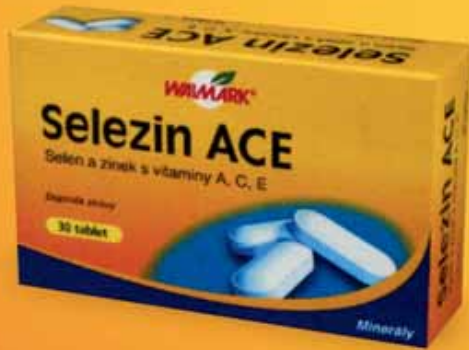Ибрагимзаде Гюнай Тофиг кызы, врач-офтальмолог

Тел.: 493-66-19

Email: gunay.ibragimzade@yandex.ru

Selezin ACE

Selen 100 mkq
Sink 15 mq
Vitamin A 1000 mkq
Vitamin B6 2.2 mq
Vitamin C 90 mq
Vitamin E 15 mq



Miopiya

Hipermetropiya

Kompüter görmə sindromu

Toyuq korluğu

Katarakta

Qlaukoma

Makulyar disrtofiya

Diabetik retinopatiya

Həb №=30

Qəbul qaydası 1 həbdən gündə 1 dəfə



Azərbaycanda rəsmi distribütor
"Paşa-K" əczaçılıq şirkəti.

Azərbaycanda rəsmi distribütor: "Paşa-K" əczaçılıq şirkəti.
Ünvan: Bakı ş., F.Xoyski 138. Tel: (012) 571 00 00.

EUROPHARMA