

Гальбинур Т.П.

РАЗРАБОТКА И ОПТИМИЗАЦИЯ ТЕРАПИИ НАСЛЕДСТВЕННЫХ ДИСТРОФИЙ СЕТЧАТКИ (ПИГМЕНТНОЙ ДИСТРОФИИ СЕТЧАТКИ И ВОЗРАСТНОЙ МАКУЛЯРНОЙ ДЕГЕНЕРАЦИИ)

Кафедра офтальмологии, Медицинский Центр Университета Hadassah-Hebrev, Иерусалим, Израиль

Ключевые слова: пигментная дистрофия сетчатки, возрастная макулярная дегенерация, пара-аминобензойная кислота, мышцы линии rd10.

Возрастная макулярная дегенерация (ВМД) и пигментная дистрофия сетчатки (ПДС) являются ведущей причиной слепоты во всем мире [1,2]. Фенотипически они являются весьма неоднородными вариантами нейродегенерации сетчатки [3,4], но оба заболевания имеют определенную генетическую основу [5]. При этих заболеваниях происходит медленно прогрессирующий апоптоз фоторецепторов, сопровождающийся потерей клеток пигментного эпителия [6].

В России заболеваемость ВМД составляет 15:1000 [7], а в 9% случаев у пациентов с глазной патологией ВМД является причиной нетрудоспособности [8]. В структуре первичной инвалидности больные с ВМД в трудоспособном возрасте составляют 21%, а в пенсионном возрасте – 32% [9]. В настоящее время в США около 1.75 миллионов человек страдают ВМД и предполагается, что к 2020-му году численность этих больных возрастет на 50% [10].

Заболеваемость ПДС в мире составляет 1:4000 (11). К ПДС относится группа тех заболеваний сетчатки, которые проявляются ретинальной дистрофией с потерей фоторецепторов и отложением ретинального пигмента [12]. ПДС – это группа генетически и фенотипически гетерогенных диффузных дистрофий сетчатки с первичным поражением палочковых фоторецепторов. К настоящему времени известно 45 генов, мутации которых предрасполагают к развитию ПДС. Мутантный ген экспрессируется в основном в палочках, индуцирует их апоптоз, что приводит к потере палочковых фоторецепторов и характерным клиническим проявлениям – никталопии и прогрессирующему сужению поля зрения [13].

В настоящее время широко изучается генетическая предрасположенность к ВМД. Было установлено, что риск развития ВМД значительно повышается при мутациях в локусах 1q31 и 10q26, после чего пристальное внимание исследователей было обращено к генам этого региона. Полиморфизм гена LOC387715 (A69S) оказался тесно связан с ВМД: при наличии одной мутантной аллели вероятность развития ВМД увеличивается в 2-3 раза, а двух - в 6-12 раз [14]. Выявлены мутации в промоторной области гена HTRA1, повышающие риск развития ВМД в 2-10 раз, особенно экссудативной формы [15]. Определены мутации гена ABCA, предрасполагающие к развитию ВМД и ПДС с рецессивным типом наследования [16]. В результате клеточно-специфической экспрессии этого мутантного гена, появляется дефективный белок, который приводит к апоптозу фоторецепторов при наследственных дегенерациях сетчатки, в том числе и при ПДС и ВМД [17].

Неэксудативная форма ВМД, и ПДС имеют схожие патогенетические механизмы: апоптоз, оксидативный стресс, воспаление и др. (4,6). Сетчатка является самой метаболически активной тканью организма и использует кислород активнее всех органов и даже мозга [18]. Согласно последним исследованиям оксидативный стресс играет важную роль в нейродегенеративных нарушениях в том числе, и в развитии дегенеративных заболеваний сетчатки [19]. Было показано, что в гибели фоторецепторов *in vitro* активные формы кислорода (АФК) играют роль основного медиатора [20]. В экспериментальных исследованиях у мутантных животных было установлено, что оксидативный стресс является одним из важных факторов в патогенезе ПДС и приводит к гибели палочек и колбочек [21].

Пара-аминобензойная кислота (ПАБК) является циклической аминокислотой. ПАБК относится к группе витаминов В и известна также как витамин Вх. ПАБК используется с 20-х годов XX века, как средство защиты от ультрафиолетовых лучей. ПАБК является индуктором эндогенного интерферона, обладает антиоксидантной, антикоагулянтной активностью, ретинопротекторным и радиопротекторным действием, повышает активность транспортных АТФ-аз [21]. ПАБК снижает уровень гидропероксида, малонового диальдегида, повышает активность каталазы в роговице, хрусталике и сетчатке [22]. Строева с соавторами показали, что у крыс Campbell (лабораторные животные с ПДС) ПАБК

стимулирует морфогенез дисков наружных сегментов палочек [23]. В клинических исследованиях было установлено, что лекарственный препарат на основе 0.007% раствора ПАБК обладает терапевтическим эффектом при не неоваскулярной форме ВМД. При этом происходит повышение биоэлектрической активности, как макулярной зоны, так и наружных (палочек, колбочек) и внутренних (биполяры, клетки Мюллера) слоев сетчатки у больных ВМД. Кроме этого, улучшается кровоснабжение оболочек глаза, так как отмечается положительная динамика показателей скорости кровотока в глазной центральной артерии сетчатки, задних коротких цилиарных артериях и снижение периферического сопротивления в этих сосудах [24].

Единые клинико-экспериментальные исследования показывают влияние ПАБК на течение ПДС и ВМД. Механизмы влияния ПАБК на функциональную активность фоторецепторов остаются не выясненными.

В свете современных представлений, - на основании схожего механизма, практически одинаковых патогенетических изменений, приводящих к гибели фоторецепторов и ретинального пигментного эпителия, - изучение этио-патогенеза различных наследственных дегенераций сетчатки, особенно ДДС и ВМД, во многих случаях проводится сочетано [25].

Целью настоящего исследования является поиск возможностей для оптимизации терапии и разработка нового метода лекарственного лечения наследственных дистрофий сетчатки с использованием пара-аминобензойной кислоты.

Материал и методы.

Проведено сравнительное экспериментальное исследование эффективности и определение механизма действия ПАБК на животных моделях наследственной дегенерации сетчатки (мышь линии retinal degeneration 10, rd 10). Животным из группы лечения (n=28) проводились интраперитонеальные инъекции ПАБК в физиологическом растворе (50 мг/кг) 6 раз в неделю с третьего дня после рождения до 4,5 недели. Животным из контрольной группы (n=24) по тому же протоколу проводились интраперитонеальные инъекции физиологического раствора. В возрасте 3, 4,5 и 6 недель выполнялась ЭРГ, гистологическое и иммуногистохимическое исследование для оценки течения ретинальной дегенерации. Дополнительно проведено измерение уровня оксидативного повреждения сетчатки: интенсивности перекисного окисления липидов и окислительной модификации белков.

Выполнено сравнение данных о применении ПАБК у больных возрастной макулярной дегенерацией (116 пациентов с различными стадиями ВМД) с данными клинических исследований эффективности антиоксидантов и их комбинаций в отношении стабилизации остроты зрения.

Проведено генотипирование 255 пациентов с НВВМД и 119 исследуемых контрольной группы по двум полиморфизмам: rs10490924 SNP в гене LOC387715/ARMS2 и rs11200638 SNP в промоторной области гена HTRA1. путем секвенирования продуктов полимеразная цепная реакция (ПЦР). Средний возраст в группе контроля $70,8 \pm 8,2$, в группе ВМД $78,1 \pm 7,6$. Проанализирована ассоциация курения и риска развития неоваскулярной ВМД. Испытуемые курившие во время проведения исследования или курящие ранее считались курящими, испытуемые не курившие никогда считались некурящими. Диагноз и стадия ВМД устанавливались согласно рекомендациям AREDS. Всем пациентам, включенным в исследование проводились следующие офтальмологические исследования: визометрия, биомикроскопия, тонометрия, оптическая когерентная томография, флюоресцеиновая ангиография. Исследования были одобрены этическим комитетом, все пациенты подписали форму информированного согласия. Статистическая обработка результатов производилась с помощью пакета прикладных программ STATISTICA® 8.0.

Проведено ретроспективное исследование больных с впервые выявленной хориоидальной неоваскуляризации (ХНВ), развившейся в исходе ВМД. В исследование включено 76 пациентов с ВМД, лечившихся в клинике по поводу ХНВ одного глаза, у которых впоследствии развилась ХНВ в парном глазу. Изучено влияние следующих факторов: возраст, пол, курение, соблюдение режима диспансерного наблюдения и наилучшая острота зрения с коррекцией (определяемая по таблице ETDRS) до начала лечения в глазу с ХНВ и парном глазу, острота зрения во время выявления ХНВ во втором глазу. Для статистической обработки все данные остроты зрения были преобразованы в шкалу logMAR. Пациенты, посещавшие офтальмолога за четыре (или меньше) месяца до выявления ХНВ во втором глазу, были отнесены в группу соблюдающих режим диспансерного наблюдения.

В фармакогенетическое исследование включены 143 пациента с неоваскулярной ВМД, леченных методом фотодинамической терапии с вертепорфином по стандартному протоколу (53). Все пациенты были генотипированы по полиморфизмам rs10490924 и rs11200638, как описано выше. Среднее время наблюдения составило 16 месяцев (от 1 до 156 месяцев).

В многоцентровое ретроспективное исследование эффективности ранибизумаба включено 58 пациентов с НВВМД. Средний возраст $82 \pm 7,5$ лет, 65.5% мужчин ($n=38$) и 34.5% женщин ($n=20$). Всем пациентам выполнялись интравитреальные инъекции ранибизумаба (4-6 за период наблюдения) по стандартному протоколу.

Ретроспективное сравнительное исследование эффективности ранибизумаба и бевацизумаба включало 80 пациентов (80 глаз), из них 50 женщин и 30 мужчин, возраст исследуемых от 60 до 97 лет (медиана 81). 44 пациентам (44 глаза) выполнялись интравитреальные инъекции бевацизумаба, 36 пациентам ранибизумаба. пациентам из обеих групп проводилось от 1 до 6 интравитреальных инъекций анти-VEGF препаратов ($2,15 \pm 0,8$, среднее \pm стандартное отклонение)

Результаты и обсуждение.

Экспериментально-аналитическое исследование новых возможностей антиоксидантной терапии ПДС и ВМД с использованием ПАБК

Системное введение ПАБК оказывает стабилизирующее влияние на процессы дегенерации, развивающиеся в сетчатке мышей линии rd10. По данным гистологического исследования в возрасте 4,5 недель толщина наружного ядерного слоя (НЯС), и количество рядов ядер в нем были значительно больше в периферической части сетчатки животных в группе лечения по сравнению с группой контроля ($p < 0,05$) (рис. 1 и 2).

Рис.1. Толщина наружного ядерного слоя в сетчатке мышей линии rd10 в контрольной группе и группе ПАБК на 4.5 неделе.

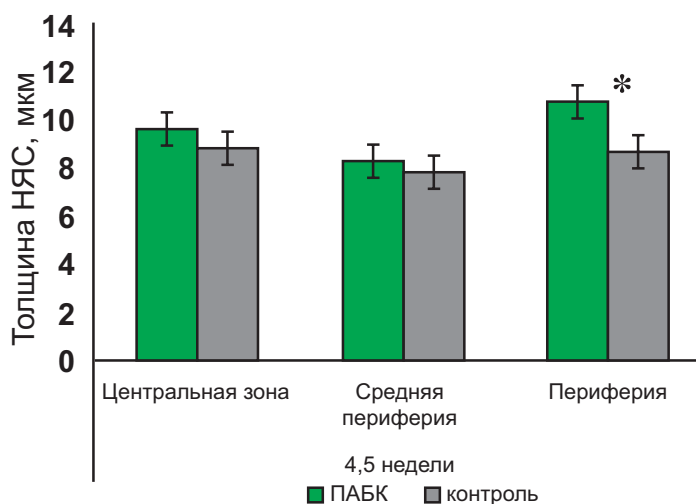
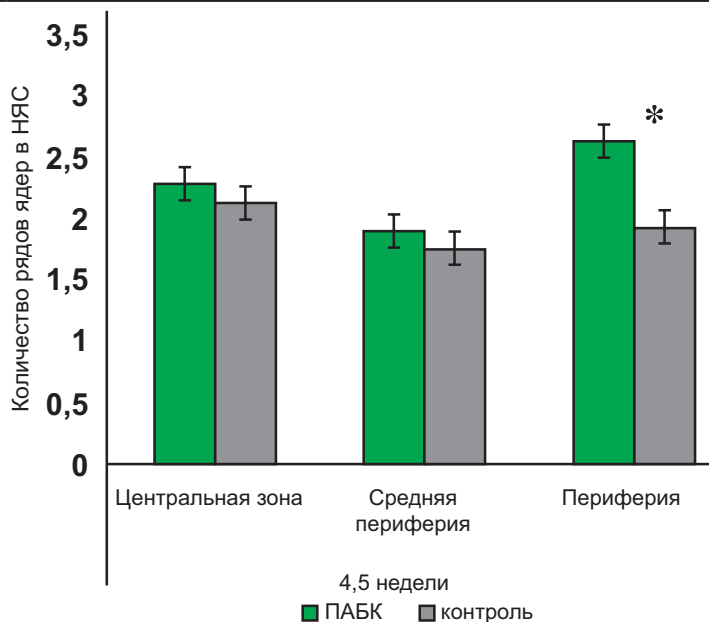


Рис.2. Количество рядов ядер в фоторецепторов в наружном ядерном слое в сетчатке мышей линии rd10 в контрольной группе и группе ПАБК на 4.5 неделе.



По данным ЭРГ применение ПАБК улучшает выживаемость колбочек у мышей линии rd10 и замедляет течение региональной дегенерации. Амплитуда b-волны колбочкового ответа фотопической ЭРГ и на 3, и 4,5 неделе была выше в группе животных, получавших ПАБК (рис.3).

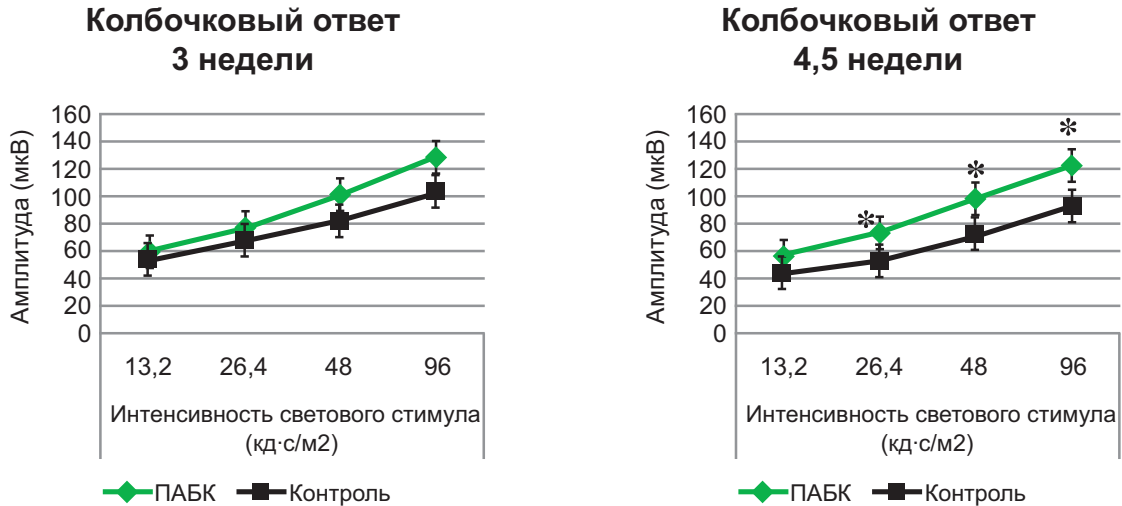


Рис.3. Амплитуда колбочкового ответа у мышей линии rd10 в контрольной группе и группе ПАБК на 3 и 4.5 неделе.

Амплитуда b-волны скотопической ЭРГ, характеризующей функциональную активность палочек на 3 неделе, была в 1,3 раза выше в группе лечения по сравнению с группой контроля (рис.4).

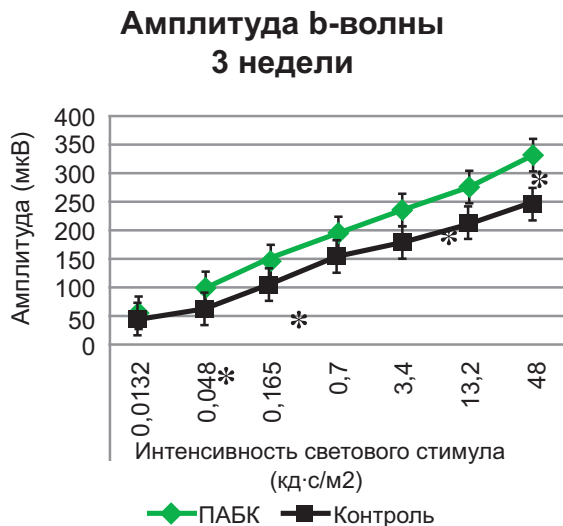


Рис.4. Амплитуда палочкового ответа у мышей линии rd10 в контрольной группе и группе ПАБК на 3 неделе.

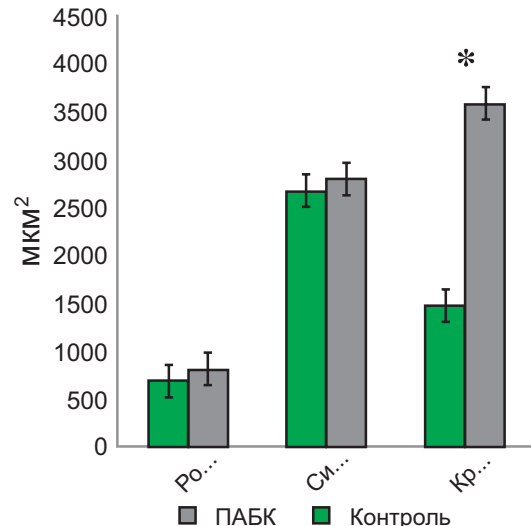


Рис.5. Содержание родопсина, красного/зеленого и синего опсинов в сетчатке мышей линии rd10 в контрольной группе и группе ПАБК на 4.5 неделе.

Содержание красного/зеленого опсина было значительно выше в сетчатке животных, которым выполнялись инъекции ПАБК и на 3 и на 4,5 неделе ($p < 0,05$). На 4,5 неделе содержание красного/зеленого опсина в сетчатке животных, получавших ПАБК было в 2,4 раза выше, чем в сетчатке животных контрольной группы (рис. 5-6).

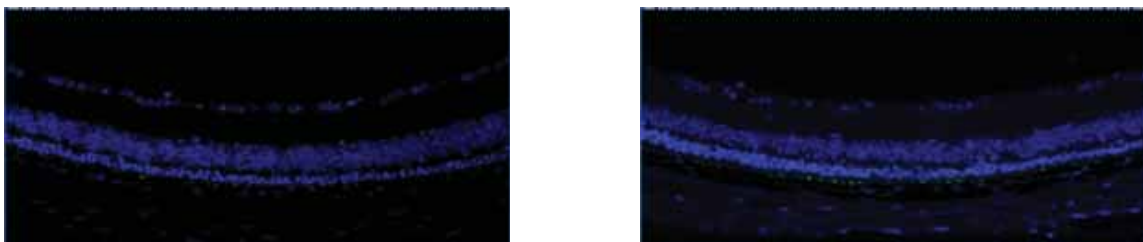


Рис.6. Содержание красного/зеленого опсинов в сетчатке мышей линии rd10 на 4,5 неделе жизни. Слева (а) – контроль, справа (б) – сетчатка животного, которому выполнялись инъекции ПАБК.

Уровень оксидативного повреждения определялся путем измерения содержания тиобарбитурореактивных веществ (TBARS) и карбонилированных форм белков в сетчатке. И на 3, и на 4,5 неделе уровень TBARS и карбонилированных белков были на 49-69% ниже в сетчатке животных, леченных ПАБК ($p < 0,05-0,0005$), что подтверждает снижение уровня оксидативного повреждения.

Применение ПАБК (0,007% раствор) в виде перивазальных инъекций у больных ВМД способствует повышению остроты зрения через месяц после курса инъекций и стабилизации остроты зрения в течение 6 месяцев наблюдения. По ранним результатам лечения ПАБК не уступает по эффективности другим витаминам и антиоксидантам и, вероятно, может служить эффективным дополнением к антиоксидантной терапии ретинальных дегенераций. Тем не менее, требуются дальнейшие исследования и увеличение срока наблюдения для подтверждения этих данных.

Клиническое исследование возможностей ранней диагностики осложнений ВМД

Развитие ХНВ относится к наиболее прогностически неблагоприятным осложнениям возрастной макулярной дегенерации, приводящим при естественном течении заболевания к тяжелой потере центрального зрения. Эффективность лечения и прогноз в отношении сохранения зрительных функций тем лучше, чем раньше начато лечение. Поэтому разработка методов ранней диагностики ХНВ и выявления пациентов, имеющих высокий риск развития неоваскуляризации, имеет важное социальное и медицинское значение.

Определение индивидуального риска НВВМД с учетом клинических и генетических факторов.

По результатам генотипирования выявлено, что распределение частот аллелей rs11200638 SNP и LOC387715/ARMS2 rs10490924 соответствовало распределению Харди-Вайнберга. Эти полиморфизмы имеют почти полное сцепление $D' = 1,00 - 0,96$. Частоты генотипов для обоих SNP значительно отличается в группах НВВМД и контроля ($p < 0,0001$).

Отношение шансов (ОШ) для гомозигот по риск-аллели Т rs10490924 (LOC387715/ARMS2) составило 8,6 (95% доверительный интервал (ДИ) 3.5-20.8), для гетерозигот ОШ = 2.3 (95% ДИ 1.4-3.7). ОШ для носителей хотя бы 1 риск-аллели составил 3,2 (95% ДИ= 2 -5, $p < 0,0001$) (рис.7).

ОШ для гомозигот по риск-аллели НТРА1 rs11200638 было 10,7 (95% ДИ 3.2-35.7), а для гетерозигот ОШ=1,8 (95% ДИ 1,1-3). ОШ для носителей хотя бы 1 риск-аллели составил 2,5 (95% ДИ от 1.6-4; $p < 0,0001$).

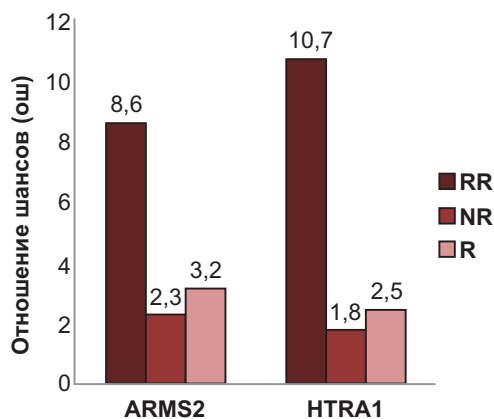


Рис. 7. Отношение шансов для полиморфизмов ARMS2 и HTRA1. RR – гомозиготы по риск-варианту ролиморфизма, NR – гетерозиготы, R – отношение шансов для носителей хотя бы 1 мутантной аллели.

Курение было связано с риском ВМД (ОШ 3, 95% ДИ 1.7-5.3, $p < 0,001$) в исследуемой популяции, не выявлено взаимосвязи между курением и генотипом.

Построение статистической модели для прогнозирования вероятности заболевания проводилось с применением логистического регрессионного анализа. В результате анализа были отобраны предикторы и составлено уравнение логистической регрессии:

$$y = const + \sum_{i=1}^n \beta_i * X_i,$$

Таблица 1.

Коэффициенты уравнения и значения переменных представлены

Параметр	Регрессионный коэффициент (β)	Значение p	Значения X
const	-7,82	0,045	1
ARMS2	1,13	$p < 0,001$	GG =0, GT =1, TT =2
HTRA1	0,99	$p = 0,002$	GG=0, GA=1, AA=2
Курение	1,1	$p = 0,030$	нет=0, да=1
Возраст (годы)	1,44	$p < 0,001$	50-60=0, 60-70=1, 70-80=2, >80=3

Вероятность заболевания, то есть риск ВМД рассчитывается по формуле:

$$P = \frac{1}{1 + e^{-y}}$$

Таким образом, определив значение переменных X для каждого испытуемого (количество риск-аллелей каждого полиморфизма, возраст), с помощью составленной модели можно определить индивидуальный риск развития ХНВ.

Ввиду того, что риск ВМД и ХНВ значительно увеличивается с возрастом, в уравнение регрессии помимо изучаемых генетических факторов включена переменная «возраст». Регрессионный коэффициент рассчитан по данным мета-анализа эпидемиологических исследований по возрастной заболеваемости ВМД среди представителей европеоидной расы.

Клиническое исследование по оптимизации терапии неоваскулярной ВМД

Лечение неоваскулярной формы ВМД имеет несколько различных направлений. Проведено фармакогенетическое исследование зависимости эффективности ФДТ от генотипа пациента и клинические исследования эффективности анти-VEGF препаратов.

Выявлено, что генотип пациентов с НВВМД по полиморфизмам rs10490924 и rs11200638 не влияет на эффективность фотодинамической терапии. Для пациентов с различными генотипами количество необходимых сеансов ФДТ статистически значимо не отличалось (табл.2).

Таблица 2.

Количество потребовавшихся сеансов ФДТ в зависимости от генотипа пациента.

Количество сеансов ФДТ (среднее ± СО)	Генотип пациента			Значение p
	RR	NR	NN	
ARMS2 (rs10490924)	2.2±2.2	2.6±1.9	2±1.6	0.22
HTRA1 (rs11200638)	2.5±1.9	2.4±1.8	2.2±1.9	0.78

Острота зрения до лечения составила 0,125±0,525 (0.9 LogMAR), после 6 месяцев терапии улучшилась в среднем на 0,195 (0.41 LogMAR) и составила 0,32±0,838 (0.49 LogMAR) (рис.8). Полученные различия являются и статистически (p=0.005) и клинически значимыми и подчеркивают необходимость антиангиогенной терапии неоваскулярной формы ВМД.

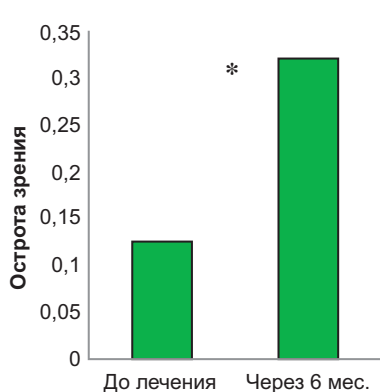


Рис.8. Острота зрения до лечения и через 6 месяцев лечения ранибизумабом.

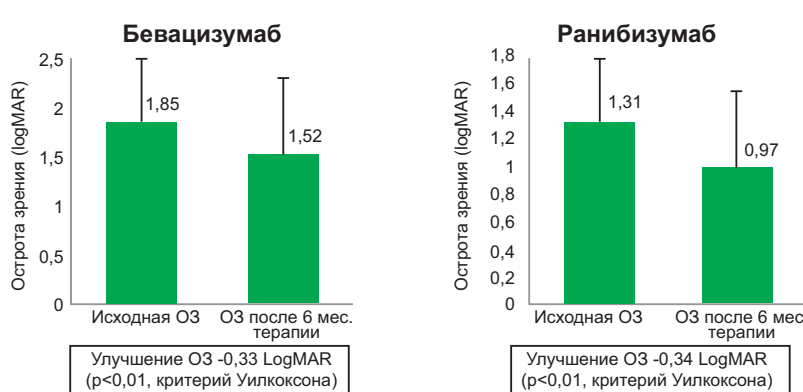


Рис.9. Острота зрения до лечения и через 6 месяцев терапии бевацизумабом и ранибизумабом. ОЗ – острота зрения, LogMAR -логарифм минимального угла различения (Minimum Angle of Resolution), планки погрешностей - стандартное отклонение.

Анти-VEGF терапия эффективна и оправдана для пациентов с НВВМД и остротой зрения <0,1. Острота зрения до лечения (среднее ± стандартное отклонение) в группе бевацизумаба составляла 1,85 ± 0,64 LogMAR, после 6 месяцев терапии ОЗ повысилась до 1,52 ± 0,77 LogMAR, что на 0,33 LogMAR выше исходной (p<0,01 критерия Уилкоксона) (рис.9). Исходная острота зрения в группе ранибизумаба составляла 1,31 ± 0,47 LogMAR, после 6 месяцев лечения улучшилась до 0,97 ± 0,52 LogMAR, что на 0,34 LogMAR выше исходной, p<0,01(критерий Уилкоксона). За время наблюдения отмечалось сопоставимое улучшение остроты зрения в обеих группах. (p=0,77, критерий Манна-Уитни для независимых групп). Ранибизумаб и бевацизумаб имеют сравнимую эффективность с точки зрения улучшения ОЗ для этой группы пациентов.

Заключение

На основании схожего патогенетического механизма, практически одинаковых патологических изменений, приводящих к гибели фоторецепторов и ретинального пигментного эпителия в настоящей работе проводится совместное изучение ПДС и ВМД.

Имеется ряд трансгенных лабораторных животных с ПДС которые позволяют при экспериментальных исследованиях выяснить патогенез и таким образом разработать эффективные методы лечения ретинальных дегенераций [26]. Несмотря на то, что сегодня отсутствует характерная экспериментальная модель ВМД, выяснены многие аспекты этиопатогенеза данного заболевания и в этом направлении продолжается интенсивные исследования [27].

Настоящее экспериментальное исследование показывает, что системное введение ПАБК оказывает стабилизирующее влияние на развитие дегенеративных процессов в сетчатке мышей линии rd10 и способствует выживанию фоторецепторов. Протективное действие ПАБК, вероятно, связано с ее антиоксидантными свойствами, ПАБК снижает интенсивность перекисного окисления липидов, предотвращает повреждение фоторецепторов и способствует их выживанию. Единичные исследования на животных моделях показывают увеличение выживаемости фоторецепторов при применении комплексов антиоксидантов: лютеин + зеаксантин + α -липовая кислота, α -токоферол + аскорбиновая кислота + Mn (III) + порфирин + α -липовая кислота [28]. Проводимое на людях исследование AREDS продемонстрировало, что использование этих антиоксидантов, цинка в отдельности или комбинированно снижает прогрессирование ВМД у 25% [28], а применение ПАБК способствует стабилизации зрительных функций у больных ВМД. Тем не менее, действие каждого препарата в отдельности в этих исследованиях часто было очень небольшим, но при совместном применении была достигнута высокая эффективность, связанная с аддитивным или даже синергическим эффектом антиоксидантов в различных комбинациях [28,29]. Таким образом, ПАБК, способствующая защите фоторецепторов от оксидативного повреждения, может служить эффективным дополнением к антиоксидантной терапии ПДС и ВМД.

В настоящее время возможности лечения больных ВМД ограничены. Лазерная фотокоагуляция и фотодинамическая терапия с вертепорфином даёт стабилизирующий эффект у определенных групп у незначительной части больных. Однако, при ХНВ эти методы мало эффективны. В последнее время с целью стабилизации остроты зрения у этих больных, успешно применяется интравитреальное введение антител к фактору роста эндотелия сосудов (anti-VEGF) [30]. Этот метод более эффективен у больных с высокой остротой зрения (0.6-0.8). При единичных исследованиях показано, что у больных с низкой остротой зрения (меньше 0.6) эффективность этой методики не удовлетворительна и поэтому, результаты лечение этой группы больных остаются дискуссионными [31]. Нами так же была подтверждена эффективность антиангиогенной терапии для пациентов с ВМД, в том числе и для пациентов с низкой исходной остротой зрения.

Большое значение в ведении пациентов с ВМД имеет ранняя диагностика осложнений – развития ХНВ. Нами были выявлены факторы, способствующие раннему выявлению ХНВ в рутинных клинических условиях, в первую очередь это регулярное обследование и выполнение инструментальных исследований. Скрининг на основе генетических и других факторов риска развития неоваскуляризации способен предоставить ценную информацию об индивидуальном риске и может иметь большое клиническое значение.

ЛИТЕРАТУРА

- 1 Orticio LP. The impact of vision loss from age-related macular degeneration // *Insight*, 2012, v.37, p.9-11.
- 2 Eballe A., Koki G, Emche C. et al. Blindness and visual impairment in retinitis pigmentosa: a Cameroonian hospital-based study // *Clin. Ophthalmol.*, 2010, v.4, p.661-665.
- 3 Zobor D., Zrenner E. Retinitis pigmentosa - a review. Pathogenesis, guidelines for diagnostics and perspectives // *Ophthalmologie*, 2012, v.109, p.501-514.
- 4 Tamai M. Progress in pathogenesis and therapeutic research in retinitis pigmentosa and age-related macular degeneration // *Nihon Ganka Gakkai Zasshi*, 2004, v.108, p.750-768.
- 5 Chen Y., Bedell M., Zhang K. Age-related macular degeneration: genetic and environmental factors of disease // *Mol. Interv.*, 2010, v.10, p.271-281.
- 6 Cottet S, Schorderet DF. Mechanisms of apoptosis in retinitis pigmentosa // *Curr. Mol. Med.*, 2009, v.9, p.375-383.
- 7 Либман Е.С., Шахова Е.В. Состояние и динамика слепоты и инвалидности вследствие патологии органа зрения в России // *Матер. 7 съезда офтальмологов России.* – М., 2000, с.209–214.

- 8 Либман Е.С. Эпидемиологические характеристики инвалидности вследствие основных форм макулопатий / Е.С. Либман, Р.А. Толмачев, Е.В. Шахова // Макула – 2006: тез. докл. II Всерос. семинара – «круглый стол». Ростов н/Д., 2006, с.15–21.
- 9 Егоров Е.А., Романенко И.А. Современные аспекты патогенеза, диагностики, клиники и лечения возрастной макулярной дегенерации // Офтальмология, 2009, Т.6, № 1, с.51-55.
- 10 Friedman D., O'Colmain B., Muñoz B. et al. Eye Diseases Prevalence Research Group. Prevalence of age-related macular degeneration in the United States // Arch. Ophthalmol. 2004, v.122, p.564-572. Erratum in: Arch. Ophthalmol., 2011, v.129, p.1188.
- 11 Prokisch H., Hartig M., Hellinger R. et al. A population-based epidemiological and genetic study of X-linked retinitis pigmentosa // Invest. Ophthalmol. Vis. Sci., 2007, v.48, 4012-4018.
- 12 Hamel C. Retinitis pigmentosa // Orphanet J. Rare Dis., 2006, v1, p.40.
- 13 Hartong D., Berson E., Dryja TP. Retinitis pigmentosa // Lancet, 2006, v.368, p.1795-1809.
- 14 Tong Y., Liao J., Zhang Y. et al. LOC387715/HTRA1 gene polymorphisms and susceptibility to age-related macular degeneration: A HuGE review and meta-analysis // Mol. Vis., 2010, v.16, p.1958-1981.
- 15 Tang N., Zhou B., Wang B. et al. HTRA1 promoter polymorphism and risk of age-related macular degeneration: a meta-analysis // Ann Epidemiol., 2009, v.19, p.740-745.
- 16 Molday RS. ATP-binding cassette transporter ABCA4: molecular properties and role in vision and macular degeneration // J. Bioenerg. Biomembr., 2007, v.39, p.507-517.
- 17 Sun H., Smallwood P., Nathans J. Biochemical defects in ABCR protein variants associated with human retinopathies // J. Nat. Genet., 2000, v.26, p.242-246.
- 18 Ames A 3rd. Energy requirements of CNS cells as related to their function and to their vulnerability to ischemia: a commentary based on studies on retina // Can. J. Physiol. Pharmacol., 1992, v.70, p.158-164.
- 19 Cingolani C., Rogers B., Lu L. et al. Retinal degeneration from oxidative damage // Free Radic. Biol. Med., 2006, v.40, p.660-669.
- 20 Mendes H., Van der Spuy J., Chapple J. et al. Mechanisms of cell death in rhodopsin retinitis pigmentosa: implications for therapy // Trends. Mol. Med., 2005, v.11, p.177-185.
- 21 Акберова С.И., Ершов Ф.И., Мусаев Галбинур П.И. и др. Динамика интерферонового статуса у больных с герпетическими кератитами при лечении нового индуктора интерферона актиполом // Вестн. Офтальмол., 2001, № 1, с.33-36.
- 22 Акберова С.И., Строева О.Г., Магомедов Н.М. и др. Сравнительная оценка антиоксидантной активности парааминобензойной кислоты и эмоксипина в сетчатке // Вестн. Офтальмол., 1998, № 6, с.39-44.
- 23 Строева О.Г., Поплинская В.А., Хорошилова-Маслова И.П. и др. Стимуляция образования мембранных дисков наружных сегментов фоторецепторных клеток сетчатки у крыс с помощью парааминобензойной кислоты // ДАН-СССР, 1990, Т.314, № 2, с.483-487.
- 24 Мошетова Л.К., Киселева Т.Н., Иманова С. Влияние актипола на глазной кровоток у больных неэкссудативной возрастной макулярной дегенерацией // Рефракционная Хирургия и Офтальмология, 2006, № 4, с.43-47.
- 25 Nguyen A., Campbell M., Kenna P. et al. Calpain and photoreceptor apoptosis // Adv. Exp. Med. Biol., 2012, v.723, p.547-552.
- 26 Gargini C., Terzibasi E., Mazzoni F. et al. Retinal organization in the retinal degeneration 10 (rd10) mutant mouse: a morphological and ERG study // J. Comp. Neurol., 2007, v.500, p.222-238.
- 27 Chan C., Ross R., Shen D. et al. Ccl2/Cx3cr1-deficient mice: an animal model for age-related macular degeneration // Ophthalmic Res., 2008, v.40, p.124-128.
- 28 Sanz M., Johnson L., Ahuja S. et al. Significant photoreceptor rescue by treatment with a combination of antioxidants in an animal model for retinal degeneration // Neuroscience, 2007, v.145, p.1120–1129.
- 29 Age-Related Eye Disease Study Research Group. A randomized, placebo-controlled, clinical trial of high-dose supplementation with vitamins C and E, beta carotene, and zinc for age-related macular degeneration and vision loss: AREDS report no. 8 // Arch Ophthalmol, 2001, v.119, p. 1417-36. Erratum in: Arch Ophthalmol, 2008, v.26, p.1251.
- 30 Ip M., Scott I., Brown G. et al. Anti-vascular endothelial growth factor pharmacotherapy for age-related macular degeneration: a report by the American Academy of Ophthalmology // Ophthalmology, 2008, v.115, p.1837-1846.
- 31 Boyer D., Antoszyk A., Awh C. et al. MARINA Study Group. Subgroup analysis of the MARINA study of ranibizumab in neovascular age-related macular degeneration // Ophthalmology, 2007, v.114, p.246-252.

TOR QIŞANIN İRSİ DİSTROFİYALARININ (PİQMENTLİ DİSTROFİYA VƏ YAŞLA ƏLAQƏDAR MAKULYAR DEGENERASIYA) MUALİCƏSİNİN OPTİMALLAŞDIRILMASI VƏ HAZIRLANMASI.

Hadassah-Hebrev Universiteti Tibb Mərkəzi, Oftalmologiya Kafedrası, Yerusəlim, İsrail

Açar sözlər: tor qişanın piqmentli distrofiyası, yaşla əlaqədar makulyar degenerasiya, para-aminobenzoy turşusu, rd10 tipli sıçanlar

XÜLASƏ

Məqsəd: Para-aminobenzoy turşusunun istifadəsi ilə tor qişanın irsi distrofiyalarının dərman müalicəsində yeni metodların hazırlanması və müalicənin optimallaşdırılması üçün imkanların axtarışı.

Material və metodlar: irsi distrofiyalı tor qişası olan heyvan modellərində (rd10 növ sıçan növlərində) PABT-nun təsir mexanizminin və effektivliyinin öyrənilməsi məqsədilə müqayisəli eksperimental tədqiqat aparılmışdır. 3, 4.5 və 6 həftələrdə ERQ tətbiq olundu, tor qişanın oksidativ zədələnməsinin ölçülməsi, histoloji və immunohistokimyəvi müayinələri aparıldı. Antioksidantların və onların kombinasiyalarının effektivliyinin müşahidəsi müxtəlif stadiyalı 116 yaşa bağlı makula degenerasiyası (YBMD) olan PABT tətbiq olunmuş xəstələrdə aparılmışdır. YBMD xəstələrdə görmə itiliyinə təsir edən ilkin amillər, retinal distrofiyanın gedişəti, eksudativ YBMD və xoroidal neovaskulyarizasiya (XNV) riski öyrənilmişdir. Kliniki tədqiqata 433 YBMD xəstələr və 119 kontrol qrupundan olan xəstələr daxil edilmişlər. YBMD diaqnozu və mərhələsi AREDS tövsiyələrinə əsasən müəyyən edilmişdir. Fotodinamik terapiya (FDT) metodunun müalicəyə cavabı (143 xəstə) və YBMD kliniki fenotipləri bu polimorfizmlərin assosiasiyasını təyin etmək üçün vaskulyar tip YBMD-li 255 və müayinə qrupundan 119 xəstə ARMS2 və HTRA1 genlərinin polimorfizmlərilə genotipləşdirilmişlər. Eksudativ növ YBMD anti-VEGF preparatları ilə müalicəsinin effektivliyi öyrənilmişdir: ranibizumab (58 xəstə) və bevasizumab (44 xəstə) və müalicənin effektivliyinə təsir edən faktorlar. Xəstələrə 6 ay müddətində standart metodla 4-6 inyeksiya ranibizumab və bevasizumab təyin olunmuşdur. Tədqiqata daxil edilmiş bütün xəstələrə viziometriya, biomikroskopiya, tonometriya, optik koherent tomoqrafiya, fluorosein angiografiya kimi oftalmoloji müayinələr aparılmışdır. Tədqiqatlar etik komitə tərəfindən təsdiq olunmuş, bütün xəstələr məlumatlandırılmış razılıq formasını imzalamışlar. Nəticələrin statistik emalı STATISTICA® 8.0 tətbiqi proqramlar paketinin köməyi ilə icra edilmişdir.

Nəticələr: PABT-nun sistem şəkilli daxil edilməsi rd10 növ sıçanların tor qişasında inkişaf edən distrofiya proseslərinə sabitləşdirici təsir edir və kolbacıq fotoreseptorların sağ qalmasına imkan yaradır. PABT-nun (0,007% məhlul) perivazal inyeksiyalar şəklində yeridilməsi YBMD xəstələrdə 1 aylıq inyeksiya kursundan sonra görmə itiliyinin artması və 6 ay nəzarət müddəti boyunca görmə itiliyinin sabit qalmasına səbəb olmuşdur. Müalicənin erkən nəticələrinə əsasən müəyyən olunmuşdur ki, PABT digər vitamin və antioksidantlardan daha effektivdir. Genotiplənmə nəticələrinə əsasən neovaskulyar YBMD-li 255 xəstə və 119 tədqiq edilən nəzarət qrupu xəstələri 2 polimorf qrup üzrə: rs10490924 LOC387715/ARMS2 genində və rs11200638 HTRA1 genində aşkar olunmuşdur ki, hər iki polimorfizm tam birləşməyə malikdir ($D = 0,96-1$). Homoziqotlar ucun şansların nisbəti (SN) T rs10490924 risk-alleli üzrə 8,6(95% etibarlı interval (EI) 3.5-20.8) və A rs11200638 homoziqot risk-alleli üçün 10,7, (95% EI 3.2-35.7), ($p < 0,00001$) təşkil etmişdir. Bu polimorfizmlər və digər risk faktorları (yaş, siqaret) əsasında neovaskulyar YBMD ehtimalını təsvir edən statistik model təşkil edilmişdir. Bu polimorfizmlərin FDT-ə cavabı və ya fenotipi ilə statistik əhəmiyyətli əlaqəsi aşkar edilməmişdir. İlk dəfə aşkar olunmuş XNV xəstələrdə daha yüksək görmə itiliyi digər gözdə XNV olması ilə ($p < 0,0001$), hər 4 ayda requlyar olaraq oftalmoloq müayinəsindən keçmək ($p = 0,015$), daha cavan yaşda ($p = 0,03$), kiçik ölçülü XNV ($p = 0,0001$) və XNV qeyri subfoveal lokalizasiyası ($p = 0,048$) ilə əlaqəli olmuşdur. Ranibizumabın intravitreal yeridilməsi neovaskulyar YBMD olan xəstələrdə görmə itiliyinin yüksəlməsinə gətirib çıxarır. Müalicədən öncə xəstələrin görmə itiliyi ortalama 0.125 ± 0.525 təşkil etmişdir. Müalicədən 6 ay sonra görmə itiliyi 0.32 ± 0.838 ($p = 0.005$) artmışdır. Beləliklə ranibizumabın müalicə sxeminin istifadəsinə 6 ay müddətində nəzarət etdikdə YBMD xəstələrdə görmə itiliyi 0.195 artmasını müşahidə etmiş olduq. Görmə itiliyi aşağı olan xəstələr üçün (≤ 0.1) ranibizumab və bevasizumabın intravitreal inyeksiyası görmə itiliyinin artmasına və müqayisə edilə bilən effektivliyə ($p = 0,77$) səbəb olmuşdur.

Yekun: PABT sistem şəkilli yeridilməsi rd10 növ sıçanlarda retinal distrofiya zamanı fotoreseptorların sağ qalmasına imkan yaradır və YBMD xəstələrdə görmənin itməsinin qarşısını alır. Beləliklə, PABT retinal distrofiyalar zamanı antioksidant müalicəyə effektiv əlavə hesab oluna bilər. Rs10490924 və rs11200638 polimorfizmləri neovaskulyar YBMD riskini əhəmiyyətli dərəcədə artırır və YBMD proqressivləşməsinin risk qrupunun təyini üçün genetik skrining keçirilməsi məqsəduyğun hesab olunur. Anti-VEGF müalicə neovaskulyar YBMD və aşağı görmə itiliyi olan xəstələr üçün effektiv və məqsədyönlü hesab olunur.

Galbinur T.P.

DEVELOPMENT AND OPTIMIZATION OF THERAPY OF INHERITED RETINAL DYSTROPHIES (PIGMENT RETINITIS AND AGE-RELATED MACULAR DEGENERATION).

Faculty of ophthalmology, Medical Centre of Hadassah-Hebrev, Jerusalem, Israel

Keywords: pigment retinal dystrophy, age-related macular degeneration, para-aminobenzoic acid, mice rd10 model

SUMMARY

Aim: to look for opportunities to optimize therapy and the development of a new method of drug therapy of inherited retinal dystrophies with para amino-benzoic acid.

Methods: A comparative experimental study is conducted upon the effectiveness and determination of the mechanism of PABA action in animal models of inherited retinal degeneration (retinal mice degeneration 10, rd 10). At the age of 3, 4.5 and 6 weeks electroretinogram, histological and immunochemical study, measurement of products of oxidative damage to the retina were performed. There was held a comparison of data on the use of PABA in patients with age-related macular degeneration (AMD) (116 patients with various stages of AMD) with data from clinical studies of the effectiveness of antioxidants and their combinations. The primary factors influencing the visual acuity in patients with AMD, the process of retinal degeneration and risk of exudative AMD and choroidal neovascularization (CNV) were researched. The clinical study included 433 patients with AMD and 119 probationers of the control group. Diagnosis and stage of AMD were set as recommended by AREDS. 255 patients with AMD and 119 nonvascular tested patients in the control group were genotyped for polymorphisms of genes ARMS2 and HTRA1 to determine the association of these polymorphisms with clinical phenotypes of ARMD and the response to treatment by PDT (143 patients). The efficiency of the treatment of exudative form of AMD, anti-VEGF was studied by means of the following drugs: ranibizumab (58 patients) and bevacizumab (44 patients) and the factors that influence the effectiveness of therapy. During the 6 months period patients received 4.6 injections of ranibizumab or bevacizumab by standard methods. All patients included in the study went through the following ophthalmic research: visometry, biomicroscopy, tonometry, optical coherence tomography (OCT), fluorescein angiography (FA). The studies were approved by the ethics committee and all patients signed an informed consent form. Statistical analysis was performed by using the software package STATISTICA® 8.0.

Results: Systemic administration of PABA has a stabilizing effect on the process of degeneration developing in the mice retina rd10, and contributes to the survival of cone photoreceptors. The use of PABA (0.007% solution) in the form of injections on AMD patients improves visual acuity in a month after a course of injections and stabilization of visual acuity at 6 months follow-up. Regarding early results of treatment, PABA is as effective as other vitamins and antioxidants. The results of genotyping, with 255 patients with neovascular AMD (NVAMD) and 119 tested of the control group for two polymorphisms: rs10490924 in the gene LOC387715/ARMS2 and rs11200638 in HTRA1 gene, revealed that both polymorphisms are almost complete clutch ($D = 0.96-1$). The odds ratio (OR) for homozygous risk allele T rs10490924 was 8.6 (95% confidence interval (CI) 3.5-20.8), and homozygotes for the risk allele rs11200638 - 10.7, (95% CI 3.2- 35.7), ($p < 0.00001$). Based on the data of polymorphisms and other risk factors (age, smoking) there is made a statistical model that describes the probability of non neovascular AMD. There was no statistically significant association of these polymorphisms with the phenotype and response to PDT. Higher visual acuity in patients with newly diagnosed CNV was associated with the presence of CNV in the fellow eye ($p < 0.0001$), regular attendance ophthalmologist every four months or more

frequently ($p = 0.015$), younger age ($p = 0.03$), smaller CNV ($p < 0.0001$), and nonsubfoveal CNV localization ($p = 0.048$). Intravitreal injection of ranibizumab improves visual acuity in patients NVAMD. Prior to treatment, the mean visual acuity in patients was 0.125 ± 0.525 . 6 months after initiation of therapy visual acuity improved to 0.32 ± 0.838 ($p = 0.005$). Thus, in this scheme of treatment with ranibizumab, term follow up to 6 months, visual acuity in patients with AMD significantly increased by an average of 0.195. For patients with initial low visual acuity (≤ 0.1) and intravitreal injections of ranibizumab and bevacizumab contribute to the visual acuity and have comparable efficacy ($p = 0.77$).

Conclusion: The systemic administration of PABA promotes the survival of photoreceptors in retinal degeneration in mice rd10 and prevents the loss of vision in patients with AMD. Thus, PABA with its good safety profile can serve as an effective addition to antioxidant therapy of retinal degeneration. Rs10490924 and rs11200638 polymorphisms significantly increase the risk of nonvascular AMD and appropriate use of genetic screening for determining high risk of progression of AMD. Anti-VEGF therapy is effective and justified for patients with NVAMD, including patients with low visual acuity.

Korrespondensiya üçün:

Qəlbınur Tural Paşa oğlu

Email: tgalbinur@gmail.com