

Гусейнов Э.С., Гулиев Э.Р.

НАШ ОПЫТ УСТРАНЕНИЯ ИРИДОИАЛИЗА У БОЛЬНЫХ С ТРАВМАТИЧЕСКОЙ КАТАРАКТОЙ.

*Национальный Центр Офтальмологии имени академика Зарифы Алиевой, г.Баку, Азербайджан***Ключевые слова:** иридоидиализ, травматическая катаракта.

Тупая травма глазного яблока может вызвать отрыв корня радужки от ресничного тела. Причинами иридоидиализа также могут быть проникающие ранения глаза и различные осложнения оперативных вмешательств [1]. При отрыве корня радужки часто обнаруживаются рецессия угла передней камеры, гипемиа, разрыв зрачкового края радужки, мидриаз, гипертония [2], а в некоторых случаях гипотония, которая носит кратковременный характер [3].

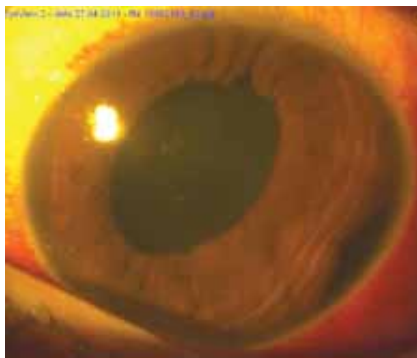

Рис.1. Глаз больного А. Иридоидиализ, разрыв зрачкового края, травматический мидриаз.

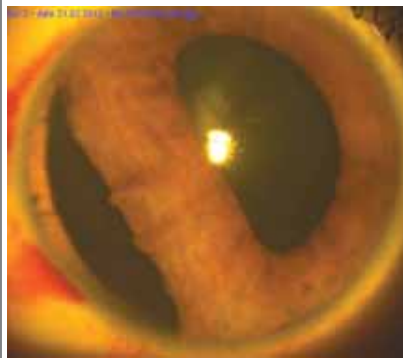
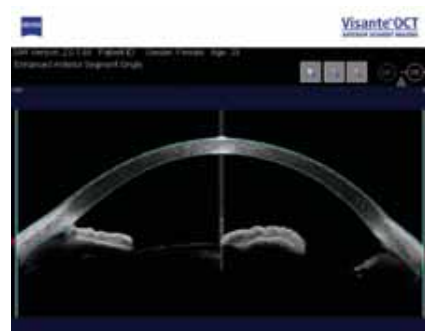
Рис.2. Глаз больной Г. В зоне иридоидиализа визуализируется экватор хрусталика.



Небольшие дефекты не вызывают зрительного или косметического дискомфорта, не требуют хирургического лечения, в то время как при большой протяженности отрыва радужки возникает монокулярная диплопия и светобоязнь [4]. Хирургическое устранение больших участков иридоидиализа рекомендуется после полной нормализации состояния глаза [5]. В случаях субтотального и тотального иридоидиализа с целью профилактики вторичной глаукомы и дальнейшего некроза рекомендуется хирургическое удаление радужки [6].

Для хирургического устранения травматического иридоидиализа используют нити пролен 10/0, которыми фиксируют корень радужки к месту соединения склеральной шпоры и ресничного тела [7].

Цель. Исследовать возможность и оценить эффективность проведения одномоментной экстракции травматической катаракты с устранением иридоидиализа.

Материалы и методы. Под нашим наблюдением находились 12 больных (12 глаз) с травматической катарактой, у которых определялся отрыв радужки. Согласно данным предоперационного обследования в 10 (83,33%) глазах наблюдался отрыв радужки после тупой травмы глаза, а в 2 (16,67%) - после проникающего ранения глазного яблока. Протяженность зоны травматического иридоидиализа в 9 (75%) глазах составила 450, в 2 (16,67%) глазах – 900, в 1 (8,33%) случае отрыв радужки доходил до 1800. Во всех без исключения глазах отмечались признаки слабости цинновых связок (факодонез, неравномерность глубины передней камеры, отсутствие связок в зоне иридоидиализа). Больные с вторичной посттравматической глаукомой в наше исследование не были включены.

Диаграмма №1

Частота встречаемости травматического иридодиализа у больных с тупой травмой и после проникающих ранений глазного яблока

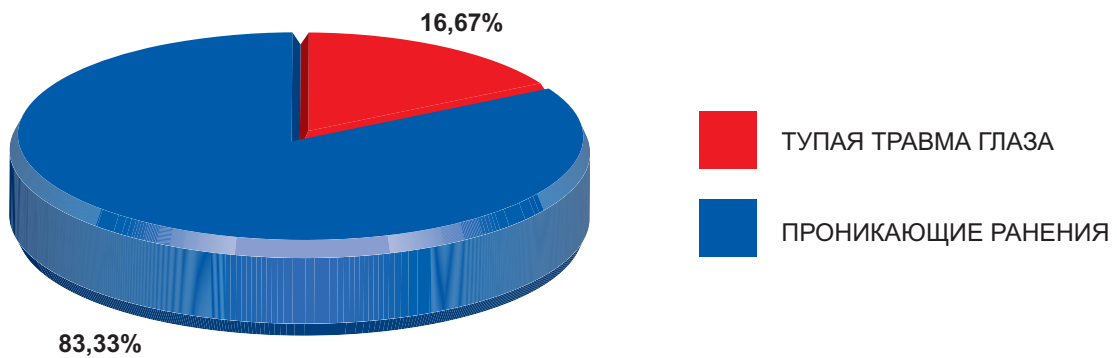
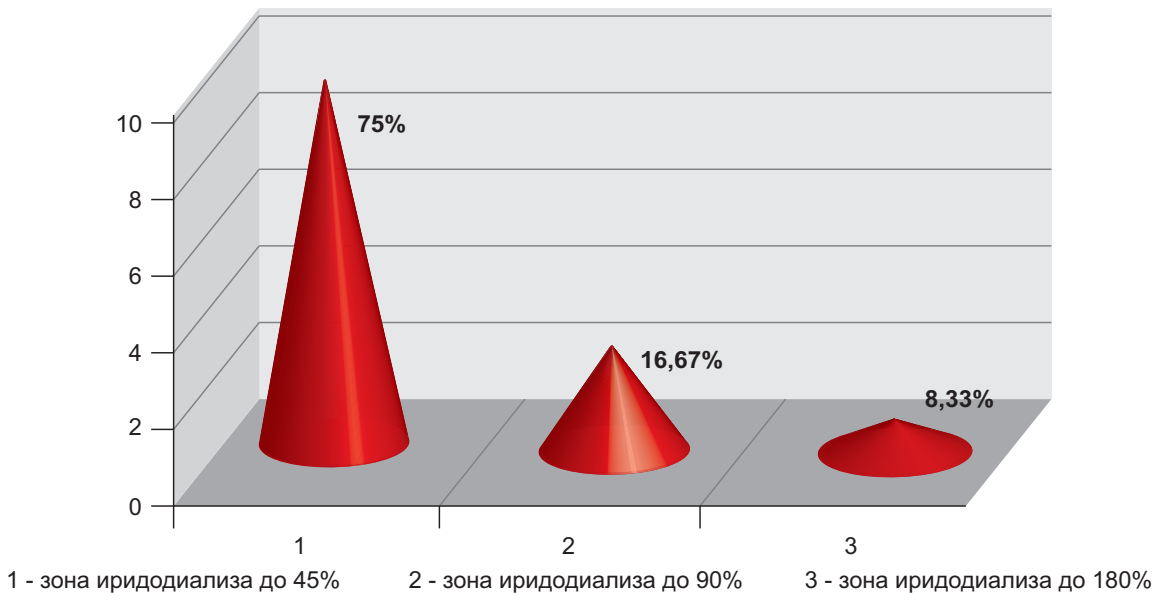


Диаграмма №2

Распределение больных в зависимости от протяженности иридодиализа



Возраст больных на момент операции варьировал от 22 до 46 лет и в среднем составил 34 года. Большинство пациентов с травматической катарактой до операции имели остроту зрения от светоощущения с правильной проекцией до 0,06 с коррекцией. Во всех случаях показатели офтальмотонуса были в пределах нормы.

Всем больным проводилась экстракция травматической катаракты с одномоментным устранением иридодиализа. При удалении катаракты и выборе того или иного метода большое значение придавали размерам и плотности хрусталика, состоянию связочного аппарата хрусталика, величине зрачка и другим показателям. Предпочтение отдавалось факоэмульсификации (ФЭК) – 9 (75%) глаз, однако в 3 (25%) случаях была произведена бесшовная тоннельная экстракция катаракты (ТЭК). В ходе оперативного вмешательства всем пациентам были имплантированы заднекамерные интраокулярные линзы (ИОЛ): при ФЭК мы использовали акриловые линзы “AcrySof”, а при ТЭК - “Crystall”. Причин для отказа от имплантации ИОЛ в ходе операции не было. В 2 (16,66%) случаях с травматическим подвывихом хрусталика II степени (по классификации Н.П.Паштаева, 1986) с целью стабилизации капсульного мешка были имплантированы внутрикапсульные кольца диаметром 12 мм (ЭТП «Микрохирургия глаза», г. Москва).

Техника операции. После экстракции катаракты переходили к устранению травматического иридодиализа. В зоне отрыва радужки у лимба формировали квадратный лоскут 4x4 мм на ½ глубины склеры, а в противоположном направлении производили парацентез 23 G. Используя иглу-проводник 23 G производили прокол сквозь склеру отступя на 1,0 мм от лимба в зоне иридодиализа, а с противоположной стороны

через парацентез проводили иглу с полипропиленовой нитью 10/0 в переднюю камеру. Захватив край иридодиализа иглу нити заводили в просвет иглы-проводника и выводили через склеру наружу. То же самое повторяли со второй иглой с полипропиленовой нитью 10/0. Операцию завершали натяжением и завязыванием нити под склеральным лоскутом. Преимуществом данной методики является отсутствие необходимости в использовании хирургических инструментов в передней камере (пинцет, иглодержатель и др.) и дополнительных лимбальных разрезов [8].

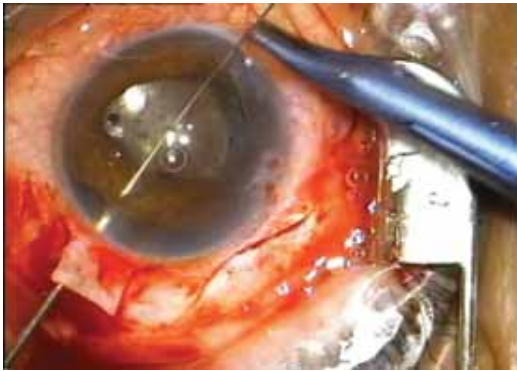

Рис.3. Этап проведения полипропиленовой иглы в просвет иглы-проводник.

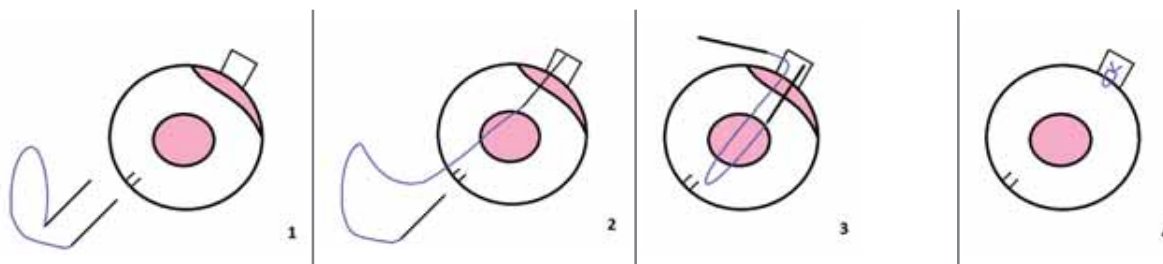


Рис.4. Этапы устранения травматического отрыва радужки.

Результаты и обсуждения. Эффективность хирургического лечения оценивалась по состоянию глаза в послеоперационном периоде. Особое значение уделялось состоянию роговицы, развитию воспалительной реакции, форме зрачка, расположению ИОЛ, офтальмотонусу. Наиболее частыми осложнениями в раннем послеоперационном периоде являлись экссудативная реакция легкой степени - 4 (33,33%) случая и деформация зрачка - 2 (16,66%) больных. Необходимо отметить, что вероятными факторами, способными вызвать неправильную форму зрачка явились передние и задние синехии, возникшие в послеоперационном периоде, а также чрезмерное или недостаточное натяжение узла на завершающем этапе операции. Из отрицательных моментов при удалении травматической катаракты с отрывом радужки необходимо отметить возможность ятрогенного повреждения и увеличения протяженности иридодиализа, что требует от хирурга более осторожных манипуляций в передней камере.

Благодаря поддержанию стабильной глубины передней камеры, использованию вискоэластиков, минимизации внутриглазных манипуляций и созданию временного повышения внутриглазного давления (ВГД) в конце операции путем введения сбалансированного солевого раствора удалось избежать геморрагических осложнений на всех этапах операций. Несмотря на это, в 2 (16,66%) случаях в раннем послеоперационном периоде наблюдалось незначительное кровоизлияние в переднюю камеру, которое полностью рассосалось на 3 сутки.

Анализ состояния остроты зрения показал, что стабилизация зрительных функций происходит в среднем через 1 месяц после операции. В раннем послеоперационном периоде зрение увеличилось в среднем до 0,4. Сроки наблюдения составили от 6 месяцев до 1 года. По мере увеличения срока наблюдения за больными прослеживалась тенденция к улучшению остроты зрения и уменьшению признаков воспалительной реакции у всех больных.

Ниже представлен клинический случай больного М., 1977 года рождения, который поступил в Национальный Центр Офтальмологии имени акад. З.А.Алиевой с диагнозом: Проникающее ранение роговицы, травматический иридодиализ, гифема, травматическая катаракта левого глаза. Из анамнеза известно, что больной перенес ножовое ранение левого глаза.

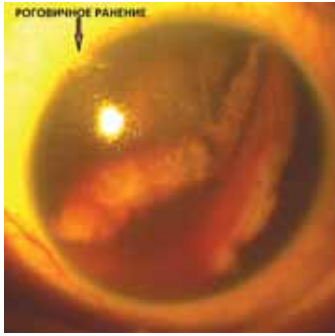


Рис.5. Глаз больного М. В лимбальной зоне можно заметить адаптированное проникающее ранение роговицы, иридодиализ, травматическую катаракту и ги-фему

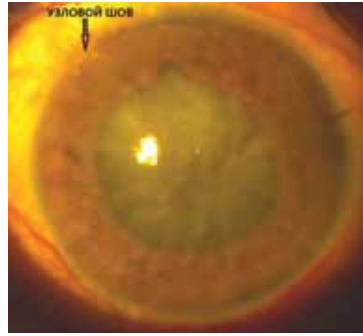


Рис.6. Глаз того же больного после ПХО. Определяется диффузное помутнение хрусталика и надрывы зрачкового края

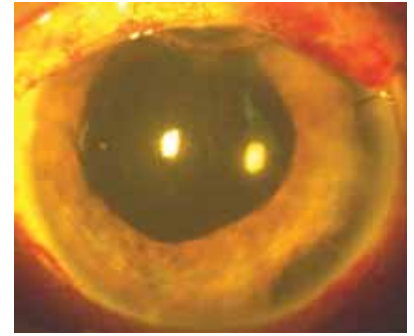


Рис.7. Глаз больного М. после одномоментного удаления травматической катаракты с имплантацией ИОЛ и устранения иридодиализа

Больному было проведено хирургическое вмешательство: первичная хирургическая обработка (ПХО) проникающего ранения роговицы с устранением иридодиализа, наложением одного шва к склере и направлением радужки воздухом.

Однако, спустя месяц после ПХО во время экстракции травматической катаракты потребовалось для устранения иридодиализа внутренне-нижней зоны наложение дополнительного шва по описанной методике.

Выводы.

1. Одномоментное хирургическое устранение иридодиализа с экстракцией травматической катаракты и имплантацией ИОЛ является малотравматичным и эффективным методом лечения.
2. Возможность комбинированной операции позволяет добиться как восстановления травмированных анатомических структур, так и повышения оптических функций глаза, что способствует медико-социальной реабилитации пациентов.
3. Операция малоинвазивна, технически проста и не требует специального хирургического инструментария.

ЛИТЕРАТУРА

1. Walker N.J., Foster A., Apel, A.J. Traumatic expulsive iridodialysis after small-incision sutureless cataract surgery // *Journal of cataract and refractive surgery*, 2004, v.30, N10, p.2223–2224.
2. Kiel J., Chen S. Clinical & experimental optometry // *Journal of the Australian Optometrical Association*, 2001, v.84, N1, p.19–25.
3. Behndig A. Results with a modified method for scleral suturing of intraocular lenses // *Acta Ophthalmologica Scandinavica*, 2002, v.80, N1, p.16–18.
4. Ozdek S. A Simple Surgical Technique for Repair of Iridodialysis // *Turk J Med Sci*. 2009, v.39, N2, p.317-319.
5. Barry S. Seibel. Traumatic cataract // *Cataract & Refractive Surgery Today*, 2010, p.85.
6. Cauchi P, Chen H et al. Primary surgical management in a case of sub total iridodialysis // *Eye* 1999, v.13, p.791.
7. Brown S.M. A technique for repair of iridodialysis in children // *J. AAPOS : the official publication of the American Association for Pediatric Ophthalmology and Strabismus American Association for Pediatric Ophthalmology and Strabismus* 1998, v.2, N6, p.380–382.
8. Краснов М.Н. Руководство по глазной хирургии. М., 1988, с.500.

TRAVMATİK KATARAKTALI XƏSTƏLƏRDƏ İRIDODİALİZİN ARADAN GÖTÜRÜLMƏSİNDƏ BİZİM TƏCRÜBƏMİZ

Akademik Zərifə Əliyeva adına Milli Oftalmologiya Mərkəzi, Bakı ş., Azərbaycan

Açar sözlər: iridodializ, travmatik katarakta

XÜLASƏ

Məqsəd. Travmatik kataraktanın ekstraksiyası və eyni zamanda iridodializin aradan götürülməsinin aparılmasının mümkünlüyünün tədqiqatı və effektivliyinin qiymətləndirilməsi.

Material və metodlar. Bizim müşahidəmiz altında travmatik katarakta və iridodializ diaqnozu ilə 12 xəstə (12 göz) olmuşdur. Bütün xəstələrdə travmatik kataraktanın ekstraksiyası və eyni zamanda iridodializin aradan götürülməsi cərrahiyyə əməliyyatı aparılmışdır.

Cərrahi müalicənin effektivliyi cərrahi əməliyyatdan sonrakı dövrdə gözün vəziyyətinə əsasən qiymətləndirilirdi. Buynuz qişanın vəziyyətinə, bəbəyin formasına, İOL-un yerləşməsinə və oftalmotonusa xüsusi diqqət verilirdi. Müşahidə vaxtı artdıqca görmə itiliyin artması və iltihabi reaksiyanın azalması əksər xəstələrdə qeyd olunurdu. Görmə itiliyinin vəziyyətinin analizi göstərdi ki, görmə funksiyalarının stabilizasiyası orta hesabla əməliyyatdan 1 ay sonra baş verir.

Yekun. Beləliklə, travmatik kataraktanın ekstraksiya zamanı iridodializin aradan qaldırılması özünü effektiv prosedur kimi göstərmişdir.

Huseynov E.S., Guliyev E.R.

OUR EXPERIENCE OF IRIDODIALYSIS REPAIR IN PATIENTS WITH TRAUMATIC CATARACT.

National Centre of Ophthalmology named after acad. Zariifa Aliyeva, Baku, Azerbaijan.

Key words: iridodialysis, traumatic cataract

SUMMARY

Aim. To examine the facility and evaluate the effectiveness of the simultaneous extraction of the traumatic cataract in a combination with iridodialysis repair.

Materials and methods. There were 12 patients (12 eyes) with the traumatic cataract being under our observation, to be defined with the detachment of the iris. All patients were being carried out the extraction of the traumatic cataract with simultaneous iridodialysis repair.

Conclusions. Thus, based on our experience of the simultaneous iridodialysis repair during the extraction of the traumatic cataract, it can be concluded that the operation has proved as a quite effective and low-impacted procedure.

Для корреспонденции:

Гусейнов Эмиль Сулейман оглы, врач-офтальмолог отдела травмы глаза, пластической и реконструктивной хирургии Национального Центра Офтальмологии им. академика З.А.Алиевой;

Гулиев Эмин Расим оглы, врач-офтальмолог отдела травмы глаза, пластической и реконструктивной хирургии Национального Центра Офтальмологии им. академика З.А.Алиевой

Адрес: AZ1114, г.Баку, ул. Джавадхана, 32/15.

Тел: (+994 12) 569 09 73; 569 54 62

E-mai: administrator@eye.az; http://www.eye.az; emik81@rambler.ru; emin787@hotmail.com