

Гусейнова Т.С., Гусейнов Х.Р.

УДЛИНЕНИЕ СУХОЖИЛИЯ ВЕРХНЕЙ КОСОЙ МЫШЦЫ СИЛИКОНОВЫМ ЭКСПАНДЕРОМ У ПАЦИЕНТА С СИНДРОМОМ БРАУНА (случай из клиники).

Бриз-Л Глазная Клиника, Азербайджан, г.Баку

Ключевые слова: врожденный синдром Брауна, аддукция, тракционный тест форсированного движения, силиконовый экспандер

Синдром Брауна был впервые описан Г.В. Брауном в 1950 году. Синдром проявляется ограничением подъема глазного яблока в состоянии приведения. Причины механической рестрикции могут быть различного характера: после травмы ятрогенного характера, воспаление, циста на сухожилии. В некоторых случаях синдром может носить и наследственный характер. По сути, причиной синдрома Брауна может стать любое изменение, которое предотвращает нормальное увеличение расстояния между трохлеа и местом крепления сухожилия верхней косой мышцы. При этом подъем глаза в первичном положении или в состоянии отведения возможен. Данный синдром обусловлен ограничением подвижности сухожилия верхней косой мышцы в области trochlea. Иногда происходит заклинивание глаза при взгляде вниз и кнутри; соответственно возникает двоение. Резкое освобождение от заклинивания сопровождается ощущаемым или слышимым щелчком. Ограничение подъема глаза в приведении имитирует парез нижней косой мышцы (встречается значительно реже). В отличие от пареза нижней косой мышцы, при синдроме Брауна: 1. слабо выражена или отсутствует гиперактивность верхней косой мышцы того же глаза, и отсутствует гиперактивность верхней прямой мышцы другого глаза; 2. имеется «V»- или «Y»-характер расхождения (то есть экзотропия при взгляде вверх) и; 3. наблюдается положительный тракционный тест форсированного движения глаза.

В данной работе нами представлен клинический случай пациентки с синдромом Брауна, которой была произведена операция по удлинению сухожилия верхней косой мышцы силиконовым экспандером, для восстановления ее функции (рис.1).

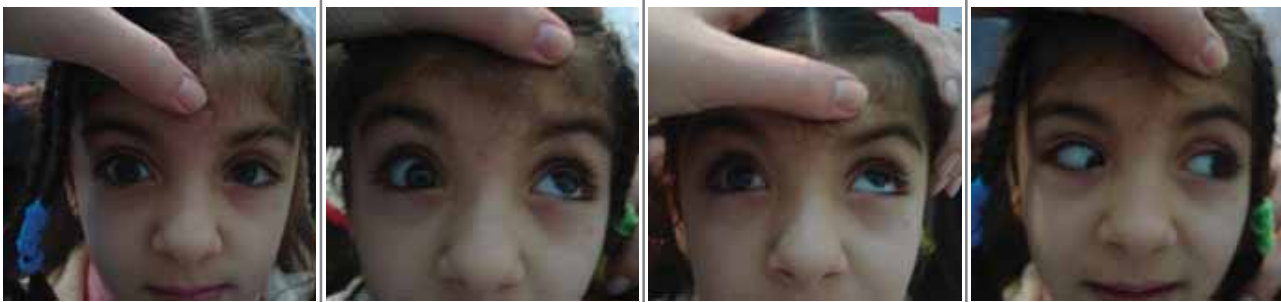

Рис.1. Пациентка с врожденным синдромом Брауна.

Девочке, 6 лет был поставлен диагноз синдрома Брауна, на правый глаз. Обследование включало визометрию, тонометрию, периметрию, биомикроскопию, офтальмоскопию, а также исследование движения глаз. Отклонения глаз в первичном положении не наблюдалось. Во время исследования движения глаз было установлено ограничение движения правого глаза вверх во время аддукции, а также отклонение от срединной линии, книзу, при взгляде влево. Двоение отсутствовало в первичном положении, но имело место во время приведения со взглядом вверх. Острота зрения правого глаза составляла 20/50, а левого – 20/20. Бинокулярное зрение было в норме. Результаты остальных исследований были в пределах нормы.

Для подтверждения диагноза и дифференциации его от паралича нижней косой мышцы необходимо было провести тракционный тест, в основе которого лежит пассивная элевация правого глаза, в позиции аддукции. В связи с детским возрастом пациентки, провести тракционный тест вне операционных условий, представляло определенные трудности. Соответственно, выбор хирургического вмешательства зависел от результата тракционного теста. Обнаружение рестрикции во время пассивного движения глаза вверх, в позиции приведения, явилось решающим фактором в постановлении диагноза синдрома Брауна.

Было решено проведение хирургического вмешательства. Суть операции заключалась в удлинении сухожилия верхней косой мышцы силиконовым экспандером. Впервые этот метод был описан К.Райтом.

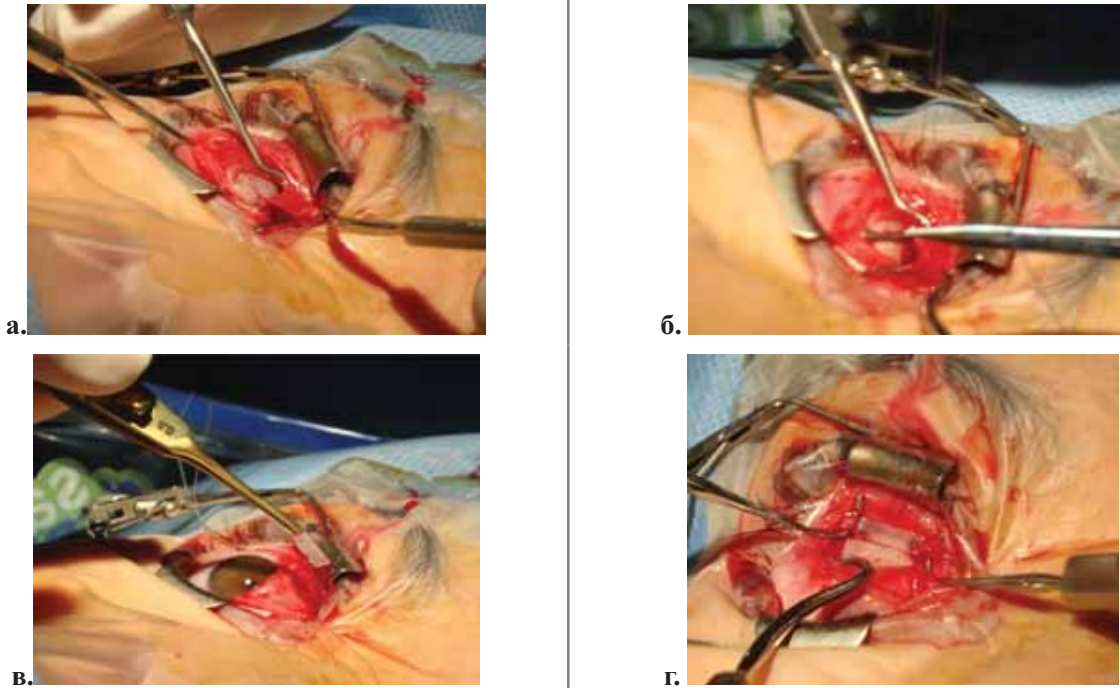


Рис.2. Хирургия по удлинению сухожилия верхней косой мышцы силиконовым экспандером.

Мы использовали силиконовую ленту под номером 40. Длина силиконовой ленты зависит от степени гиперфункции верхней косой мышцы. В нашем случае степень гиперфункции составляла +4, поэтому использовалась силиконовая лента длиной 7мм. Использовался верхне-темпоральный конъюнктивальный разрез (cul de sac). Сухожилие верхней косой мышцы было отделено (Рис.№2.а.). С двух сторон к сухожилию было наложено 2 фиксирующих шва. Один шов располагался на 3мм назально верхней прямой мышцы, а второй - назальнее первого шва на 2мм. Поперечный надрез сухожилия был воспроизведен ножницами Весткотта (Рис.№2.б.). Назальная межмышечная перегородка осталась интактной. К двум урезанным концам сухожилия прикладывается силиконовая лента необходимой длины (Рис.№2.в.) и пришивается по типу горизонтального матрасного шва (Рис.№2.г.). Капсула сухожилия остается не тронутой. Пришитая силиконовая лента прикрывается капсулой сухожилия верхней косой мышцы, а также конъюнктивой, на которую накладывается шов. Тщательное закрытие капсулы сухожилия имеет важное значение для предотвращения экстррузии.

У пациентки с синдромом Брауна была восстановлена функция сухожилия верхней косой мышцы хирургическим методом. В послеоперационном периоде, спустя 3 месяца восстановилось движение правого глаза при аддукции вверх. При взгляде влево отклонение глаза от средней оси книзу не наблюдалось (Рис.№3). Острота зрения и бинокулярное зрение не изменились. Таким образом, операция удлинения сухожилия верхней косой мышцы силиконовым экспандером при синдроме Брауна является эффективным методом лечения.

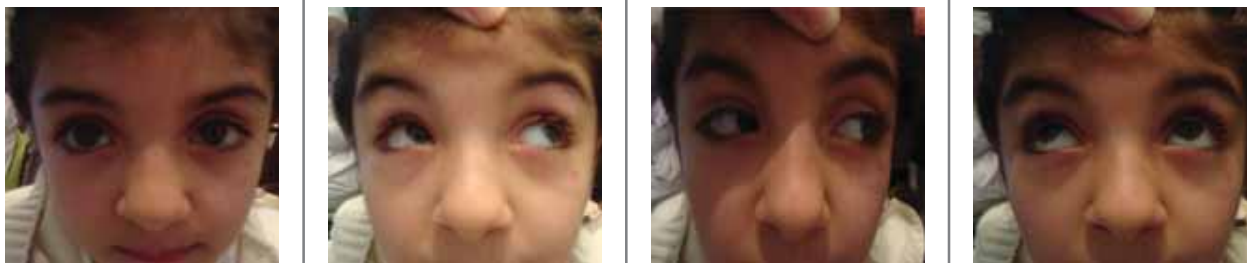


Рис. 3. Пациентка, 3 месяца спустя после хирургического лечения врожденного синдрома Брауна.

ЛИТЕРАТУРА

1. David R., Marshal M., Maria P. Long-term results of silicone expander for moderate and severe Brown syndrome // J. of AAPOS, Dec.1999, v. 3, Issue 6, p.328-332.

2. Cho Y., Kim S., Graef M.H. Surgical Outcomes in correction of Brown syndrome // Department of Ophthalmology, Korea university College of Medicine, Seoul, Korea. Pubmed // Korean J. Ophthalmology, 2006 Mar, v.20, N1, p.33-40.
3. Kenneth W. Colour Atlas of Strabismus Surgery // Strategies and Techniques, 2007, ch.19, p.197.
4. Eugene M. Surgical Management of Strabismus, 2005, ch.9, p.381.

Hüseynova T.S., Hüseynov X.R.

BRAUN SINDROMLU XƏSTƏDƏ YUXARI ÇƏP ƏZƏLƏNİN VƏTƏRİNİN SİLİKON EKSPANDER VASITƏSİLƏ UZADILMASI (kliniki müşahidə).

Briz-L Göz klinikası, Azərbaycan, Bakı ş.

Açar sözlər: Anadangəlmə Braun sindrom, traksion test, adduksiya, silikon ekspander

XÜLASƏ

Braun sindromlu xəstədə yuxarı çəp əzələnin vətərinə silikon ekspanderin tikilməsi ilə onun uzadılması təmin olunmuşdur.

Xəstəyə, 6 yaşında qız, yuxarı baxışda olan məhdudiyətlə Braun sindromu diaqnozu qoyulub. Görmə itiliyi, tonometriya, perimetriya, biomikroskopiya, oftalmoskopiya və gözlərin hərəkətləri əməliyyatdan əvvəl qiymətləndirilmişdir. Əməliyyatın başlanğıcında traksion test aparılmışdır və ona əsasən yuxarı çəp əzələyə silikon ekspander proseduru cərrahiyyə üsulu seçilmişdir.

Əməliyyatdan 3 ay sonra xəstədə gözü yuxarı adduksiya zamanı yuxarı çəp əzələnin tendonunun funksiyası tamamilə bərpa olunmuşdur.

Huseynova T.S., Huseynov Kh.R.

SUPERIOR OBLIQUE SILICONE EXPANDER FOR BROWN SYNDROME PATIENT: A CASE REPORT.

Briz-L Eye Clinic, Azerbaijan, Baku.

Key words: Congenital Brown syndrome, adduction, forced duction test, silicon expander.

SUMMARY

We report a case of a patient with Brown syndrome who underwent the silicone elongation procedure for superior oblique tendon.

A 6-year old young girl with limited elevation in adduction was diagnosed with Brown syndrome. Visual acuity, tonometry, perimetry, biomicroscopy, ophthalmoscopy and eye movement examination were analyzed preoperatively. Forced duction test was done before the surgery. Superior oblique tendon elongation procedure was performed. Follow up time was 3 months.

A patient has a resolution of the down shoot in adduction and full ability to elevate the eye in adduction after 3 months postoperatively.

Limited elevation in adduction was released after insertion of a silicone expander to the tendon of the superior oblique muscle in patient with Brown syndrome.

Для корреспонденции:

Гусейнова Тукезбан Самед кызы, врач-офтальмолог глазной клиники Бриз-Л.

Гусенов Халил Рафик оглы, главный врач глазной клиники Бриз-Л.

Адрес: г.Баку, ул. Максуда Ализаде-46.

Тел.: (+994 12) 541-24-00

Fax: (+994 12) 541-20-82

Email: tukezban@gmail.com