OFTALMOLOGİYA
ELMİ-PRAKTİK JURNAL
UOT 617.747:616.379-008.64

Kərimov M.İ., Əliyev X.D., Rüstəmbəyova G.R.

VİTREOMAKULYAR TRAKSİYA İLƏ AĞIRLAŞMIŞ PROLİFERATİV DİABETİK RETİNOPATİYA ZAMANI 23GAUGE PARS PLANA VİTREKTOMİYANIN NƏTİCƏLƏRİ

Akademik Zərifə Əliyeva adına Milli Oftalmologiya Mərkəzi, Bakı ş., Azərbaycan

Açar sözlər: vitreomakulyar traksiya, proliferativ diabetik retinopatiya, 23 gauge* vitrektomiya, optik koherent tomoqrafiya

Proliferativ diabetik retinopatiya (PDR) zamanı vitrektomiya üçün klassik göstərişlər uzun müddət sorulmayan hemoftalm və torlu qişanın traksion qopmasının makulaya keçməsi olmuşdur [1]. Lakin son onillikdə PDR zamanı vitreoretinal cərrahiyyəyə göstərişin strukturunda əsaslı dəyişiklik müşahidə edilməkdədir. Anti-VEGF vasitələrin intravitreal tətbiqinin geniş yayılması şüşəvari cismə qansızmaların daha az cərrahi yolla müalicə edilməsinə səbəb olmuşdur [2]. Eyni zamanda diaqnostik (optik koherensiya tomoqrafiyası, OCT) və cərrahi texnikanın təkmilləşdirilməsi (yeni vizualizasia sistemləri, kiçik kəsikli kanyulalı vitrektomiya sistemi, yüksək sürətli vitrektomiya maşınları) proliferativ diabetik retinopatiya zamanı incə makulyar cərrahiyyənin aparılmasını mümkün etmişdir [3,4].

İşin məqsədi. Vitreomakluyar traksiya ilə ağırlaşmış proliferativ diabetik retinopatiya zamanı 23 gauge vitrektomiyanın effektivliyinin qiymətləndirilməsi.

Material və metodlar. Müşahidə altında 13 xəstə (16 göz) olmuşdur. Xəstələrin 8-i qadın (61,5%), - 5-i kişi (38,5%), orta yaş 56,38±5,78 yaş (min. 44, maks. 68) olmuşdur.

Xəstələrdə 2010-2011-ci illərdə PDR fəsadlarına görə 23 gauge pars plana vitrektomiya aparılmışdır. Vitrektomiyaya bilavasitə göstərişlər 9 halda (56,3%) makula nahiyəsində yastı traksiya ilə müşayiət edilən epiretinal membran (ERM), şüşəvari cismə qansızma ilə müşayiət edilən ERM – 4 halda (25,0%), ERM və makulanın traksion ödemi -2 (12,5%), ERM, makulanın yırtığı və torlu qişanın lokal qopması – 1 hal (6,3%).

Xəstələrdə vitreomakulyar interfeysin müayinəsi spektral domen optik koherensiya tomoqrafının (OCT) köməyi ilə aparılmışdır (Cirrus HD, Carl Zeiss, Almaniya).

12 halda (75,0%) kombinə olunmuş cərrahi əməliyyat – kataraktanın fakoemulsifikasiyası, İOL implantasiyası və vitrektomiya əməliyyatı aparılmış, digər hallarda (4 göz – 25,0%) yalnız vitrektomiya əməliyyatı aparılmışdır. Müşahidə dövrü 6 aydan 2ilə qədər təşkil etmişdir.

Əməliyyatın texnikası. Standart 3 portlu 23 gauge pars plana vitrektomiya aparılmış, epiretinal membranlar 23 gauge vitreotom və pinset vasitəsi ilə xaric edilmişdir. 9 gözdə (56,3%) həmçinin daxili hüdudi mebran (DHM) xaric edilmişdir, bu zaman ERM və DHM boyamaq üçünArcade Monoblue 0,25%məhlulundan (ArcadOphtha, Fransa) istifadə edilmişdir. Endolazerkoaqulyasiya aparılmış, daha sonra şüşəvari cisim boşluğu qaz (sulfaheksaflüorid, SF6, 20%) və ya steril hava ilə tamponada edilmişdir. Yalnız bir halda xəstənin yeganə görən gözü olduğu üçün tamponada məqsədi ilə 1000 Cst silkon yağı (DORC, Hollandiya) istifadə edilmişdir.

Görmə itiliyi onluq sistemlə ölçülmüş, daha sonra statistik hesablamalar üçün LogMAR vahidlərinə çevrilmişdir. Statistik hesablamalar SPSS 13.0 proqramı vasitəsi ilə aparılmışdır.

Nəticələr. Əməliyyat zamanı və əməliyyatdan sonrakı dövrdə ciddi fəsadlar müşahidə edilməmişdir. Bütün gözlərdə görmə itiliyi əməliyyatdan əvvəlki göstəricilərə nisbətən artmışdır (şəkil 1.). LogMAR vahidləri ilə görmənin orta göstəricisi əməliyyatdan əvvəl 1,34±0,30 təşkil etsə də əməliyyatdan 6 ay sonra 0,75±0,34-ə qədər yüksəlmişdir.

Əməliyyat olunmuş gözlərdə daha sonra OCT müayinəsi zamanı makula nahiyəsində torlu qişa relyefinin normalizasiyası və makula qalınlğının azalması müşahidə olunmuşdur (şəkil 2).

Makulyar yırtığı olan xəstədə kataraktanın fakoemulsifikasiyası, İOL implantasiyası, pars plana vitrektomiya, ERM və DHM soyulması əməliyyatı aparılmış, endolazerkoaquluyasiya, qaz tamponadası və məcburi üzü aşağı pozisiyadan sonra torlu qişanın yerinə oturması və makula yırtığının bağlanması qeydə alınmışdır. (şəkil 3.) Bu xəstənin digər gözündə də ERM və makulyar traksiyaya görə uğurla vitrektomiya əməliyyatı aparılmışdır. Əməliyyatdan 1 il yarım sonra xəstənin hər iki gözündə qüzehli qişanın neovaskulyarizasiyası, gözdaxili təzyiqin yüksəlməsi ilə şüşəvari cismə qansızma müşahidə edilmişdir. Hər iki gözdə 1,25 mq intravitreal avastin (bevasizumab) inyeksiyasından sonra əlavə panretinal lazerkoaqulyasiya aparılmış və gözlərin vəziyyəti sabitləşmişdir.

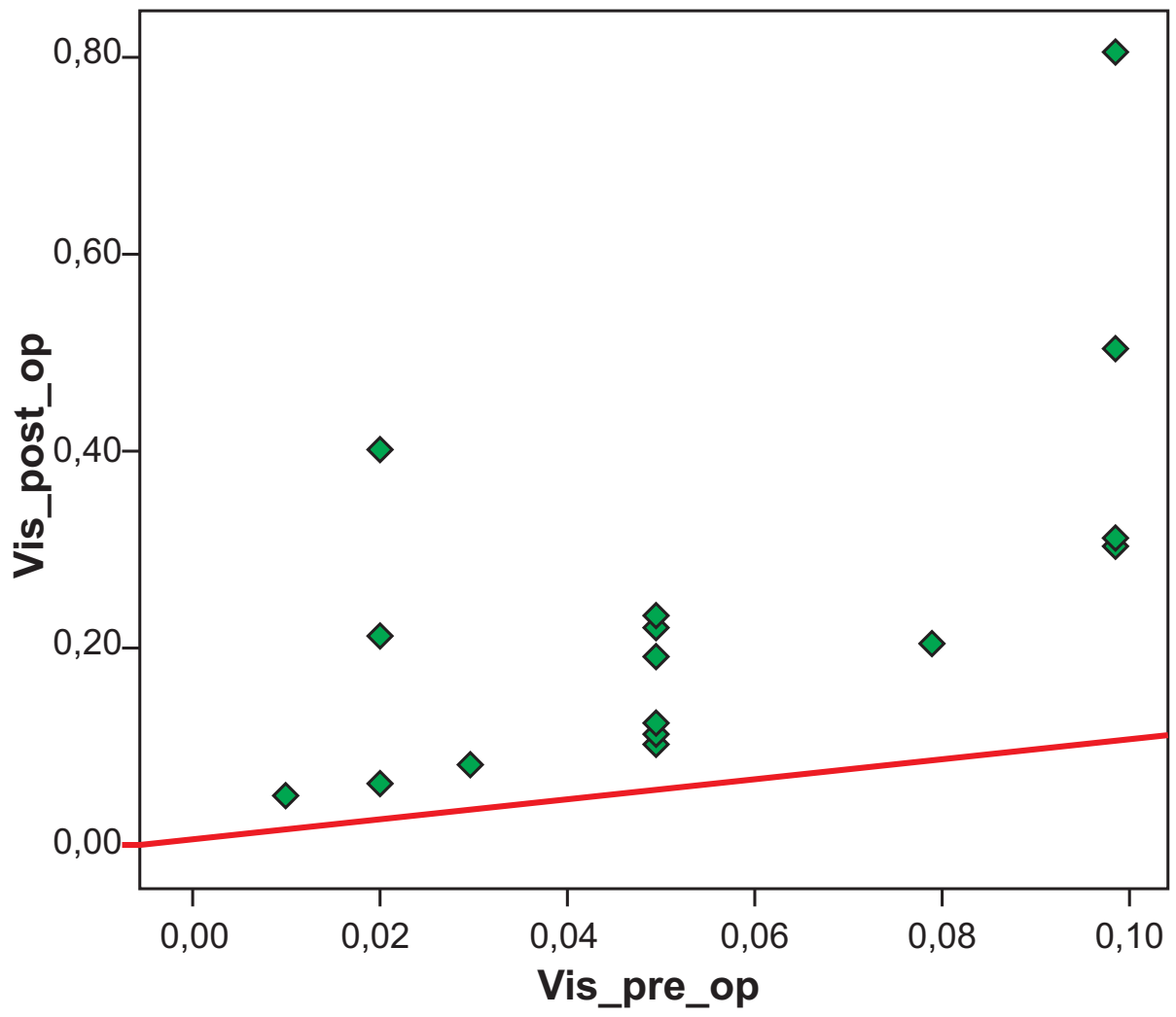

Şəkil 1. Xəstələrdə görmə itiliyinin əməliyyatdan sonra dinamikası (onluq sistem üzrə).

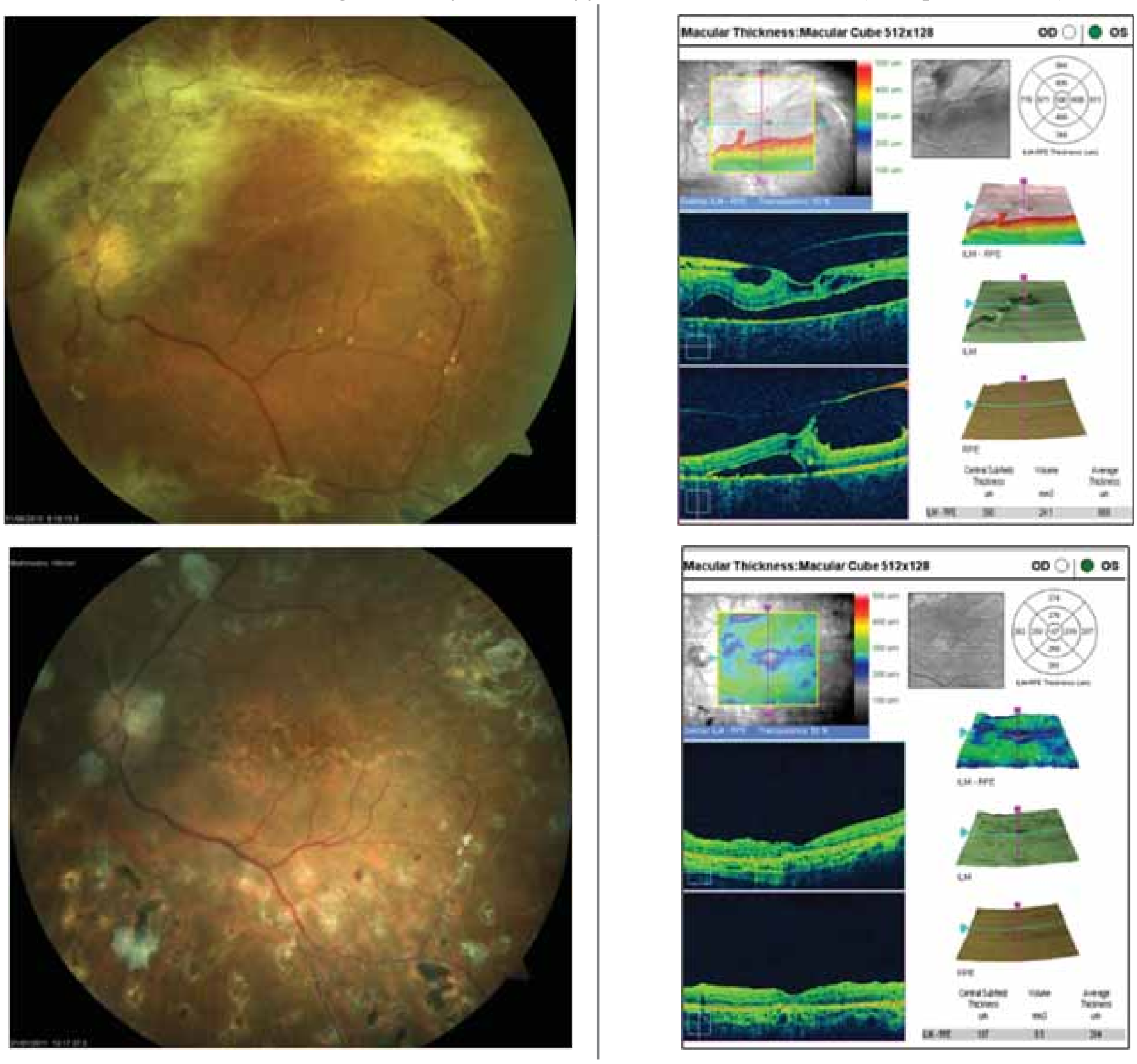

Şəkil 2. Xəstə M.H., 56 y., yuxarı solda - əməliyyatdan əvvəl sol gözün oftalmoskopik görünüşü, ekstensiv fibroz membran və torlu qişanın traksion qopması müşahidə edilir, görmə itiliyi 0,02, yuxarı sağda – OCT müayinəsi zamanı ERM, intraretinal və subretinal maye vizualizasiya edilir, makulanın qalınlığı 590 mkm, aşağı solda – həmin gözün əməliyyatdan sonrakı görüntüsü, fibroz membran xaric edilmiş, torlu qişa yerinə oturmuşdur, görmə itiliyi 0,2 təşkil edir, aşağı sağda – OCT müayinəsində torlu qişanın yerinə oturması və subretinal mayenin sorulması müşahidə edilir, makulanın mərkəzi hissəsinin qalınlığı 187 mkm bərabərdir.

Bir xəstədə (şəkil 4) əməliyyatdan sonra metamorfopsiyalar şəklində subyektiv şikayət qeydə alınmışdır. OCT müayinəsi makula nahiyəsində qalıq traksiya və subretinal maye müşahidə edilmişdir. Təkrar cərrahi əməliyyatdan sonra (DHM soyulması) makula relyefi normallaşmış, şikayətlər aradan qalxmışdır.

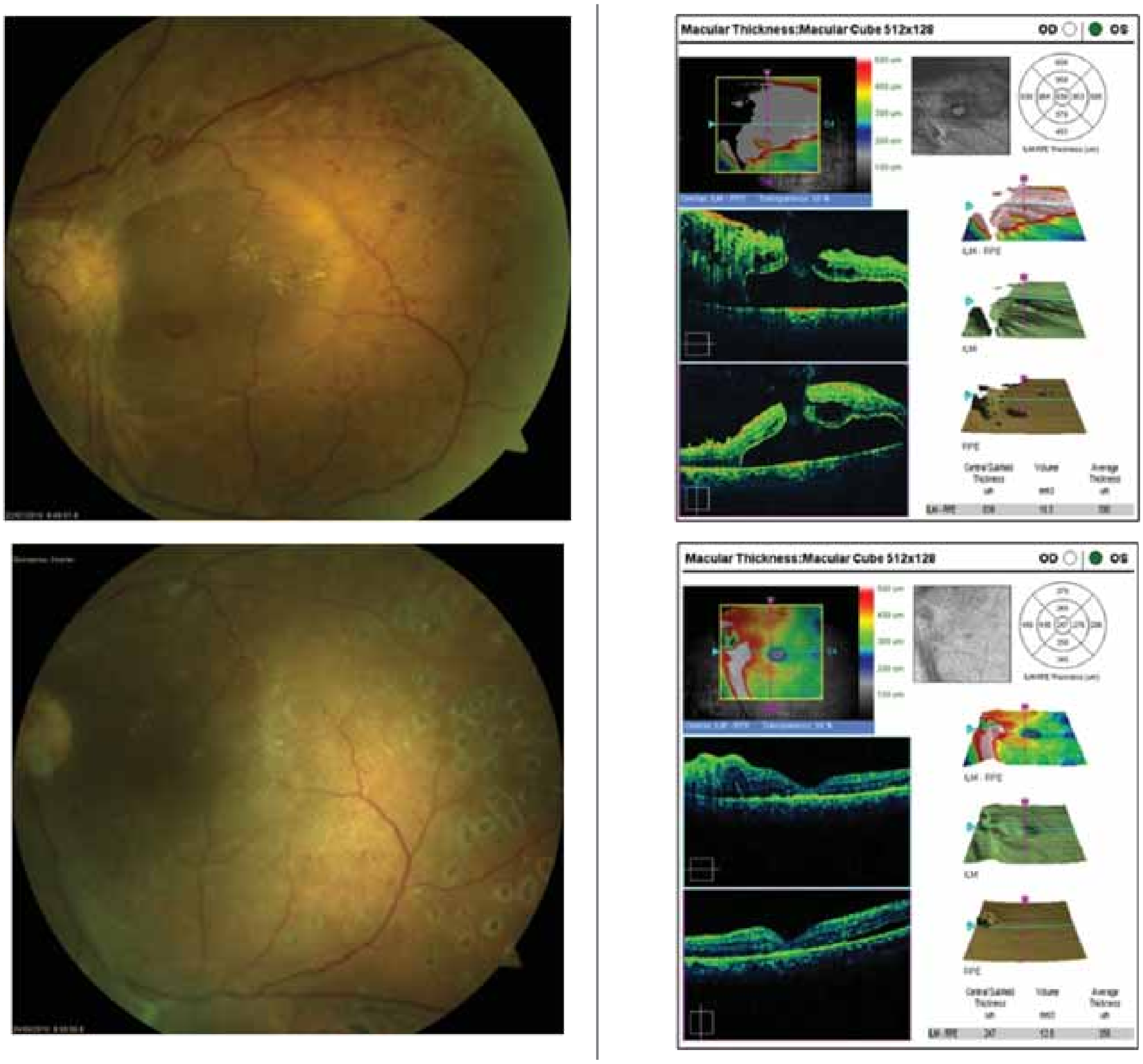

Şəkil 3. Xəstə Q.C., 57 y., yuxarı solda - əməliyyatdan əvvəl sol göz dibinin fotoqrafiyası –intensiv fibrovaskulyar membran, torlu qişanın qopması, makulada yırtıq müşahidə edilir, görmə itiliyi 0,01-dir, yuxarı sağda – OCT müayinəsində tam yırtıq vizualizasiya edilir, makulanın hündürlüyü 839 mkm-dir, aşağı solda - əməliyyatdan sonra ERM soyulması və torlu qişanın tam oturması qeyd olunur, görmə itiliyi 0,05-ə qədər yaxşılaşmışdır, aşağı sağda – OCT müayinəsində makula yırtığının tam bağlanması və fovea qalınlığının 247 mkm-ə qədər azalması müşahidə edilir.

Müzakirə. Son onillikdə cərrahi texnologiyaların sürətlə təkmilləşdirilməsinin vitrektomiya sahəsində inqilabi dəyişikliklərə səbəb olduğunu qeyd etmək mümkündür. Bura ilk növbədə mikroinvaziv 23 və 25 gauge texnikanın tətbiqi aiddir [3,4]. Ənənəvi 20 gauge vitrektomiyadan fərqli olaraq, bu sistemlər (23 gauge, 25 gauge) daha kiçik ölçülü tikişsiz kəsik və kanyula sistemindən istifadə edir. 25 gauge cərrahiyyə ilə ilk tanışlıqda bir çox cərrahlar bu sistemin daha kövrək olması səbəbi ilə PDR zamanı yaramadığını qeyd etmişlər, lakin 23 gauge sistemin tətbiqi 25 gauge cərrahiyyənin bir çox nöqsanlarını aradan qaldırmaqla, göz dibinin mürəkkəb patologiyaları, o cümlədən PDR fəsadları zamanı getdikcə daha çox yayılmağa başlamışdır [5,6,7]. ERM xaric edilməsində 23 gauge vitrektomiyanın digər üstünlüyü vitreotomun portunun alətin ucuna çox yaxın olduğundan onun həm də qayçı kimi istifadəsinə imkan verməsidir. Bundan başqa, yeni vizualizasiya sistemlərinin (BIOM, EIBOS və s. kimi) tətbiqi, membranları boyamaq üçün müxtəlif boyalardan və triamsinolon asetoniddən istifadə olunması əməliyyatın effektivliyini artırmağa kömək etməkdədir.

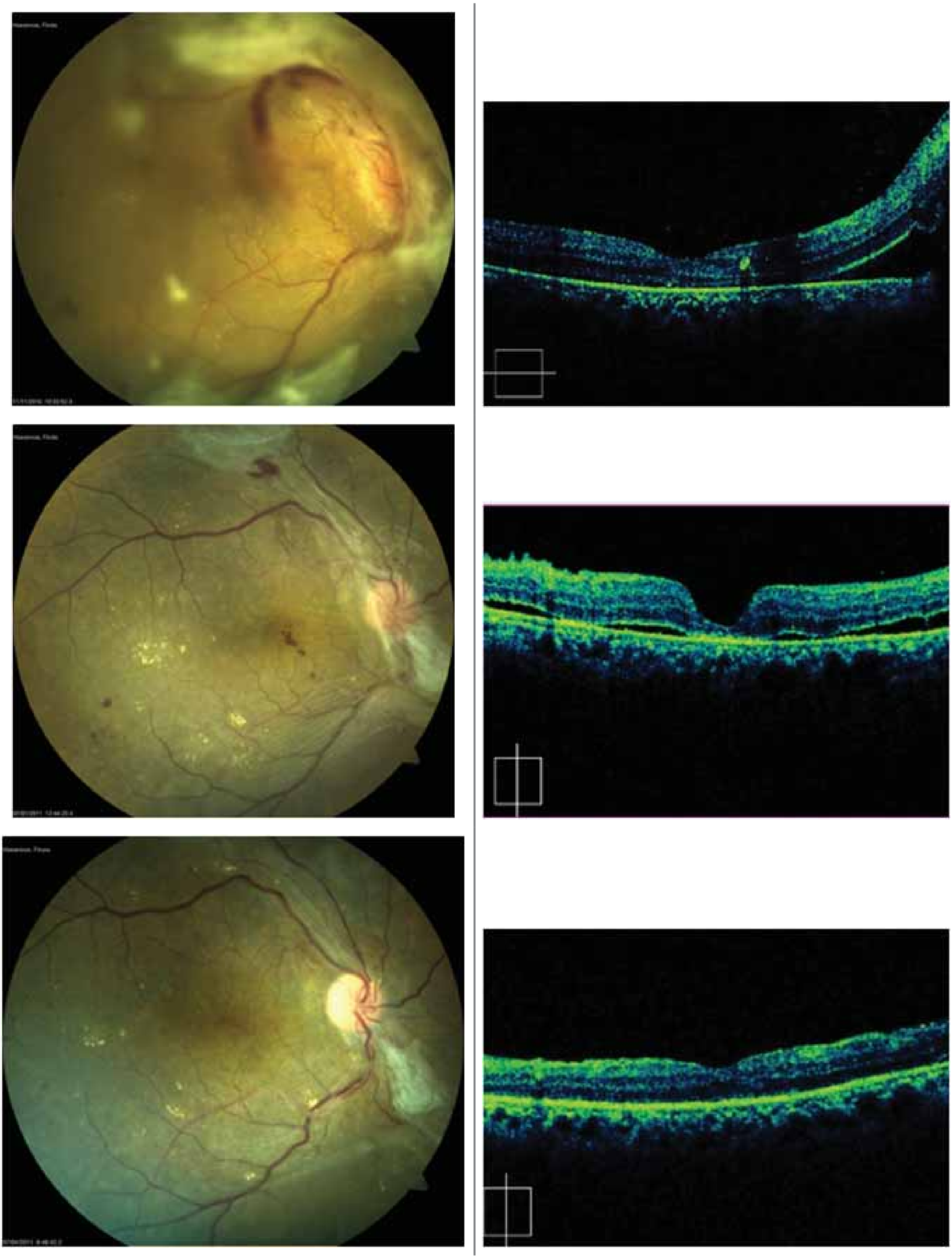

Şəkil 4. Xəstə H.F., 50 y., yuxarı solda– cərrahi əm. əvvəl göz dibindəERM, torlu qişanın traksion qopması və şüşəvari cismə qansızma müşahidə edilir, görmə itiliyi 0,05, yuxarı sağda - əm.əvvəl OCT görüntüsü, şüşəvari cisimdəki qansızma qismən ekran effekti yaradır, ortasolda –birinci əməliyyatdan sonra makula nahiyəsində qalıq traksiyalar müşahidə edilir, görmə itiliyi 0,1, orta sağda –OCT-də makulanın qalınlaşması, subretinal maye müşahidə edilir, aşağı solda – ikinci əməliyyatdan (DHM xaric edilməsi) sonra göz dibi, torlu qişa tam oturmuşdur, görmə itiliyi 0,2-dir, aşağı sağda – OCT zamanı makula relyefinin normallaşması müşahidə edilir.

Diabetik retinopatiyanın cərrahi müalicəsində daha bir əvəzedilməz yardımçı vasitə optik koherensiya tomoqrafiyasının (OCT) kliniki oftalmologyaya tətbiqidir. Xüsusən spektral domen OCT texnologiyasının tətbiqi diabetik retinopatiya zamanı vitreomakulyar interfeysdə olan incə dəyişiklikləri aşkar etməyə imkan verməkdədir [8, 9]. Diabetik retinopatiya zamanı vitreomakulyar interfeysdə müşahidə edilən spesifik dəyişikliklər diabetik vitreomakulyar traksion sindromu ayrıca bir vahid kimi vitrektomiyaya göstəriş hesab edilməkdədir [10].

Bizim müşahidələrdəki gözlərin əksəriyyətində pars plana vitrektomiya əməliyyatına göstəriş məhz diabetik vitreomakulyar traksiya kimi qeyd oluna bilər, bir çox hallarda biomroskopiya zamanı prosesin dərinliyini qiymətləndirmək çətin olmuşdur, yalnız OCT müayinəsi dəyişikliklərin hansı səviyyədə olduğunu daha aydın göstərə bilmişdir. Eyni zamanda OCT müayinəsi əməliyyatın nəticələrini qiymətləndirməyə də imkan verir, müşahidələrimizdəki bir xəstədə OCT təsviri əməliyyatdan sonra subyektiv şikayətlərin (metamorfopsiya) saxlanması ilə tam korrelyasiya göstərmiş və təkrar əməliyyatın planlaşdırılmasında yardımçı olmuşdur.

Vitreomakulyar interfeysin PDR zamanı nisbətən nadir rast gələn daha bir dəyişikliyi makulyar yırtıq və lokal qopmanın müşahidə olunmasıdır. Ədəbiyyatda diabetik retinopatiya zamanı traksiya nəticəsində meydana çıxmış makula yırtıqlarının cərrahi müalicəsinə aid çox az məlumat vardır [11,12]. Bizim müşahidədə də diabetik makulyar yırtıq və torlu qişanın lokal qopması fakoemulsifikasiya, İOL implantasiyası, 23 gauge vitrektomiya, DHM soyulması və qaz tamponadası ilə uğurla müalicə edilmişdir.

Yekun. Proliferativ diabetik retinopatiya fonunda vitreomakulyar traksion sindrom zamanı 23 gauge pars plana vitrektomiya qənaətbəxş anatomik və funksional nəticələr almağa imkan verir.

Bu patologiya zamanı OCT qiymətli müayinə vasitəsi olub, həm vitreomakulyar interfeysin dəyişikliklərinin detallı anatomik lokalizasiyasını öyrənməyə, həm də cərrahi müdaxilənin planlaşdırılması və əməliyyatdan sonrakı dəyişikliklərin monitorinqinə kömək edir.

* (Qeyd: **gauge** (qeyc oxunur) sənayedə qəbul edilmiş termin olub borunun və ya məftilin diametrini bildirir, 20 gauge = 0,81 mm, 23 gauge = 0,57 mm, 25 gauge = 0,46 mm).

ƏDƏBİYYAT

1. Diabetic Retinopathy Vitrectomy Study Research Group. Two-year course of visual acuity in severe proliferative diabetic retinopathy with conventional management. Diabetic Retinopathy Vitrectomy Study Report #1 // Ophthalmology, 1985, v.92, p.492–502.
2. Rosenfeld P., Moshfeghi A., Puliafito C. Optical coherence tomography findings after an intravitreal injection of bevacizumab (Avastin) for neovascular age-related macular degeneration // Ophthalmic Surg Lasers Imaging , 2005, v.36, p.331-335.
3. Fujii G., De Juan E., Humayun M., et al. A new 25-gauge instrument system for transconjunctival sutureless vitrectomy surgery // Ophthalmology, 2002, v.109, p.1807-1813.
4. Eckardt C. Transconjunctival sutureless 23-gauge vitrectomy // Retina, 2005, v.25, p.208-211.
5. Mason J., Colagross C., Vail R. Diabetic vitrectomy: risks, prognosis, future trends // Curr. Opin. Ophtalmol., 2006, v.17, p.281–285.
6. El-Asrar A., Al-Mezaine H., Ola M. Changing paradigms in the treatment of diabetic retinopathy // Curr Opin Ophthalmol., 2009, v.20, N6, p.532-538. Review.
7. Park D., Shin J., Kim S. Comparison of clinical dong ho,outcomes between 23-gauge and 20-gauge vitrectomy in patients with proliferative diabetic retinopathy // Retina, 2010, v.30, p.1662–1670.
8. Kay C., Gendy M., Lujan B. et al. Composite Spectral Domain Optical Coherence Tomography Images of Diabetic Tractional Retinal Detachment // Ophthalmic Surg Lasers Imaging, 2008, v.39, p.S99-S103.
9. Nigam N., Bartsch D-U. et al., Spectral domain optical coherence tomography. for imaging erm, retinal edema, and vitreomacular interface // Retina, 2010, v.30, p.246–253.
10. Maia O., Takahashi W., Helal Júnior J. Triamcinolone-assisted 3D-vitrectomy in diabetic vitreomacular traction // Arq. Bras. Oftalmol., 2008, v.71,N4, p.518-522.
11. Ghoraba H. Types of macular holes encountered during diabetic vitrectomy // Retina, 2002;, v.2, N2, p.176-182.
12. Mason J.,White M.F, Vail R. Macular holes associated with diabetic tractional retinal detachments // Ophthalmic. Surg. Lasers Imaging, 2008, v.39, p.288- 293.

Керимов М.И., Алиев Х.Д., Рустамбекова Г.Р.

РЕЗУЛЬТАТЫ 23G PARS PLANAВИТРЭКТОМИИ ПРИ ПРОЛИФЕРАТИВНОЙ ДИАБЕТИЧЕСКОЙ РЕТИНОПАТИИ, ОСЛОЖНЕННОЙ ВИТРЕОМАКУЛЯР-НОЙТРАКЦИЕЙ.

Национальный Центр Офтальмологии им. Академика З.А.Алиевой

Ключевые слова: витреомакулярная тракция, пролиферативная диабетическая ретинопатия, 23 gauge витректомия, оптическая когерентная томография

РЕЗЮМЕ

Целью работы была оценка эффективности 23G витрэктомии при ПДР, осложненной витреомакулярной тракцией.

Материал и методы. Под наблюдением находилось 13 пациентов (16 глаз), из них женщин – 8 (61,5%), мужчин – 5 (38,5%),которым была произведена 23G витрэктомия по поводу осложнений ПДР в 2009-2011 гг. Непосредственными показаниями к проведению витрэктомии были – эпиретинальная мембрана (ЭРМ) с плоской тракцией на макулу – в 9 случаях (56,3%), ЭРМ мембрана с сопутствующим кровоизлиянием в стекловидное тело – 4 случая (25,0%), ЭРМ с тракционным макулярным отеком -2 (12,5%), ЭРМ с макулярным разрывом и локальной отслойкой макулы – 1 случай (6,3%). Исследование состояния витреомакулярного интерфейса выполнена с помощью оптической когерентной томографии (ОКТ) на аппарате Cirrus HD фирмы Carl Zeiss (Германия).

В 12 случаях (75,0%) проведена комбинированная операция – факоэмульсификации катаракты с имплантацией ИОЛ + витрэктомия, в других случаях (4 глаза – 25,0%) только витрэктомия. Длительность наблюдения от 2-х лет до 6 мес.В 9 случаях (56,3%) проводилось также удаление внутренней пограничной мембраны (ВПМ). Для тампонады витреальной полости применялся газ (SF6) или воздух, только в одном случае – на единственном зрячем глазу – силиконовое масло.

Результаты. Средняя острота зрения оперированных глаз до операции в единицах LogMARсоставляла 1,34±0,30, после операции повысилась до 0,75±0,34. На ОКТ-исследовании была выявлена нормализация рельефа сетчатки. Только на одном глазу в послеоперационном периоде наблюдались субъективные жалобы в видеметаморфопсий и двоения, а на ОКТ – изменение структуры ВПМ стракцией на фовеа, после повторной операции с удалением ВПМ симптомы исчезли.

Выводы. 23G витрэктомия позволяет получить удовлетворительные анатомические и функциональные результаты при различных формах витреомакулярного тракционного синдрома у больных с пролиферативной диабетической ретинопатией.

ОКТ является незаменимым методом исследования при указанной патологии, как для точной анатомической локализации изменений витреомакулярного интерфейса, так и определения объема хирургического вмешательства.

Karimov M.I., Aliyev Kh.D., Rustambekova G.R.

RESULTS OF 23 GAUGE PARS PLANA VITRECTOMY IN PROLIFERATIVE DIABETIC RETINOPATHY COMPLICATED BY VITREOMACULAR TRACTION

National Ophthalmology Centre named after acad. Zarifa Aliyeva, Baku, Azerbaijan

Key words: vitreomacular traction, proliferative diabetic retinopathy, 23 gauge vitrectomy, optical coherence tomography

SUMMARY

Aim. To evaluate efficacy of 23 gauge vitrectomy in proliferative diabetic retinopathy complicated by vitreomacular traction syndrome.

Material and methods.16 eyes ща 13 patients (female - 8 (61,5%), male - 5 (38,5%)) underwent 23 gauge pars plana vitrectomy for complications of proliferative diabetic retinopathy in 2009-2011. Immediate indications for vitrectomy were: – epiretinal membranes (ERM) with tangential traction to macula in 9 cases (56,3%), ERM with vitreous hemorrhage – 4 cases (25,0%), ERM with tractional macular edema- 2 (12,5%), ERM with macular hole and local retinal detachment in macular area– 1 case (6,3%). Vitreomacular interface examination was performed by optical coherence tomography (OCT) with Cirrus HD (Carl Zeiss, Germany).

Combined surgery – cataract phacoemulsification, IOL implantation and vitrectomy was done in 12 cases (75,0%), in the other 4 cases (25,0%) only vitrectomy. Follow-up was 6 months to 2 years. Additional ILM peeling was done in 9 cases (56,3%). Vitreous cavity was tamponaded by gas (SF6) or air, silicone oil injection was done in one case – only seeing eye.

Results. Mean visual acuity in operated eyes was 1,34±0,30 in LogMAR units, after surgery improved to 0,75±0,34. OCT showed normalization of macular anatomy with reduction of macular thickness. One patient had metamorphopsias and diplopia after surgery, OCT showed foveal traction, symptoms relieved after re-operation with ILM peeling.

Conclusion. 23G vitrectomy allows to obtain satisfactory anatomical and functional results in different types of vitreomacular traction in patients with proliferative diabetic retinopathy. OCT remains a valuable tool as for anatomical localization of vitreomacular interface pathology, as well for surgical planning.

Korrespondensiya üçün:

Kərimov Müşfiq İsrafil oğlu, tibb elmləri namizədi, akademik Zərifə Əliyeva adına Milli Oftalmologiya Mərkəzinin şəkərli diabetin göz fəsadları və vitreoretinal cərrahiyyə şöbəsinin rəhbəri

Əliyev Xalid Dilavər oğlu, şəkərli diabetin göz fəsadları və vitreoretinal cərrahiyyə şöbəsinin həkim-oftalmoloqu

Rüstəmbəyova Rüstəm qızı, şəkərli diabetin göz fəsadları və vitreoretinal cərrahiyyə şöbəsinin baş laborantı

Ünvan: AZ1114, Bakı ş., Cavadxan küç., 32/15
Tel.: (+994 12) 569 09 07; 569 09 47
E-mai: administrator@eye.az; http:/www.eye.az ; mushfikk@mail.ru