

УДК 616.145.154-005.6:615.849.19

Кулиева А.Ш., Саидова Л.Х., Абдуллаева Э.А.

ЭФФЕКТИВНОСТЬ РАННЕГО ЛАЗЕРНОГО ВМЕШАТЕЛЬСТВА С ПРЕДВАРИТЕЛЬНОЙ ОДНОКРАТНОЙ ИНТРАВИТРЕАЛЬНОЙ ИНЪЕКЦИЕЙ БЕВАЦИЗУМАБА ПРИ ТРОМБОЗЕ МАКУЛЯРНЫХ ВЕТВЕЙ ЦЕНТРАЛЬНОЙ ВЕНЫ СЕТЧАТКИ.

Национальный Центр Офтальмологии имени академика Зарифы Алиевой, г. Баку, Азербайджан

Ключевые слова: тромбоз макулярных ветвей центральной вены сетчатки, бевацизумаб, лазеркоагуляция.

Тромбозы ретинальных вен составляют около 60% от всей острой сосудистой патологии органа зрения. Большинство случаев тромбозов центральной вены сетчатки (далее ЦВС) представлено поражением ее ветвей 63% - 85%. Наиболее редко поражаются макулярные ветви. При этом частой причиной снижения зрения является резистентный кистозный макулярный отек, трудно поддающийся лечению [1,2].

Общепринятыми методами лечения тромбозов ветвей центральной вены сетчатки с макулярным отеком являются лазеркоагуляция макулярной зоны по типу «решетки» или интравитреальное введение кортикостероидов и ингибиторов эндотелиального сосудистого фактора роста (VEGF) [3,4].

По данным SCORE при сравнении эффективности лазеркоагуляции и интравитреального введения триамцинолона ацетонида стандартом лечения является лазеркоагуляция по типу «решетки», так как она более безопасна, чем введение триамцинолона. Известно, что интравитреальное введение кортикостероидов может спровоцировать повышение ВГД, а в 13 - 35% случаев развитие катаракты. По заключению д-ра Ingrid Scott из Медицинского центра Университета Пельсильвании лазеркоагуляция должна оставаться критерием для сравнительного клинического изучения новых терапевтических подходов [1,2,3].

Об интравитреальных инъекциях бевацизумаба в качестве потенциальной терапии отека макулы при тромбозе ЦВС впервые было сообщено в 2005 году [5,6,7,8,9,10]. В нескольких сериях случаев бевацизумаб снизил макулярный отек, связанный с тромбозом макулярных ветвей ЦВС, по крайней мере в ранние сроки заболевания.

Цель нашей работы - изучение эффективности раннего лазерного вмешательства с предварительной однократной интравитреальной инъекцией бевацизумаба при тромбозе макулярных ветвей ЦВС.

Материалы и методы: Было обследовано 31 пациент с диагнозом тромбоза макулярных ветвей ЦВС. Срок наблюдения составил 12 месяцев. Среди исследуемых было 18 мужчин и 13 женщин. Из них у 20 пациентов отмечалась неишемическая форма отека макулы. Возраст пациентов колебался от 42 до 65 лет. Все пациенты были разделены на 3 группы:

I группа - 7 пациентов (7 глаз), которым проводилось интравитреальное введение бевацизумаба;

II группа - 9 пациентов (9 глаз), получивших лазерное лечение;

III группа - 15 пациентов (15 глаз), которым применялось лазерное лечение после интравитреального введения бевацизумаба (Авастин).

Всем пациентам проводились :

1. визометрия;
2. тонометрия;
3. тонография;
4. офтальмобиомикроскопия;
5. оптическая когерентная томография (ОКТ) (Cirrus HD-OCT, Model 4000, Carl Zeiss Meditec Inc., Dublin, CA, USA); Проводилась с использованием программы Macular Thickness для определения кистозного макулярного отека и толщины среза сетчатки [9].
6. флюоресцентная ангиография (ФАГ) (FF 450 Plus, Zeiss). Обследования пациентов проводились до начала лечения, через одну неделю и спустя 1, 2, 3, 6 и 12 месяцев.

Тонометрические и тонографические показатели у всех пациентов были в пределах нормы ($16,1 \pm 3,4$ мм рт.ст.).

ОКТ проводилась на аппарате Cirrus-HD OCT, используя программу Macular Thickness для определения кистозного макулярного отека и толщины среза сетчатки [9].

Флюоресцентная ангиография проводилась на аппарате FF 450 Plus, Zeiss с 10 % раствором флюоресцеина для уточнения точек просачивания и оценки степени ишемизации макулы [11,12,13,14]. Интравитреальное введение бевацизумаба проводилось с соблюдением всех мер стерильности в операционных условиях. Препарат вводился в дозе 1,25 мг/0,05 мл на расстоянии 3,5-4 мм от лимба одноразовым инсулиновым шприцем в центр стекловидного тела. До и после процедуры в течении недели пациентам назначались антибиотики широкого спектра в виде глазных капель.

Фотокоагуляция производилась через 2 недели по достижении максимального терапевтического эффекта интравитреальной инъекции. Выполнялась фокальная и grid лазер коагуляция на непрерывном Nd:YAG лазерном устройстве с длиной волны 532 нм. (EyeLite 532, Alcon, USA). Лазеркоагулянты наносились в шахматном порядке на все зоны ишемии сетчатки. Диаметр коагулянта составлял - 100-200 мкм, длительность импульса - 0,1 сек., экспозиция – 0,08-0,12, расстояние между коагулянтами - один диаметр коагулянта.

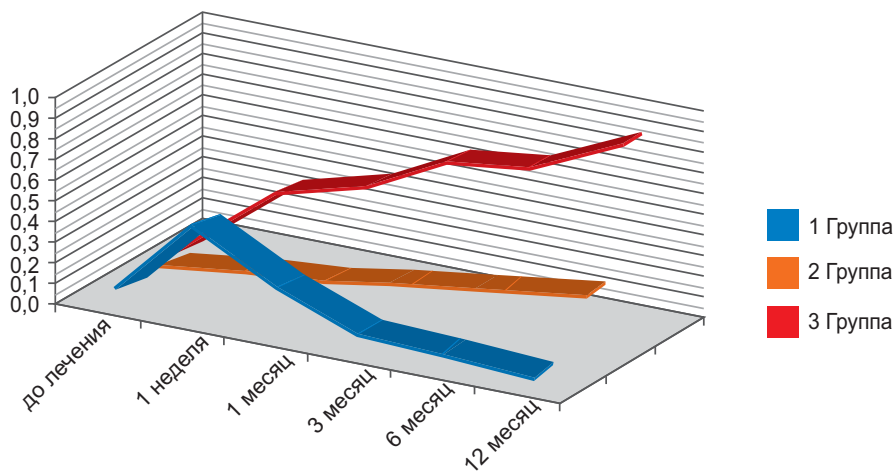
Результаты и обсуждения: Во время клинических наблюдений у пациентов I группы (7 пациентов - 7 глаз) острота зрения (ОЗ) до лечения составляла 0,05-0,08. Через 1 неделю острота зрения достигла 0,2 - 0,6. К концу 1 месяца после интравитреального введения бевацизумаба ОЗ составляла 0,1-0,4, к концу 3 месяца 0,08-0,1, к концу 6-го 0,06-0,08, к концу года 0,05-0,08.

У пациентов II группы (9 пациентов - 9 глаз) которым проводилось только лазерное лечение, к концу первой недели острота зрения повышалась с 0,03-0,06 до 0,05-0,09. В конце 1-го и 3-го месяца ОЗ составляла 0,09-0,2, в конце 6-го повышалась до 0,1-0,3 и до конца года оставалась 0,1-0,3.

В III группе (15 пациентов - 15 глаз), в которой проводилось комбинированное лечение, через 5-7 дней ОЗ повысилась от 0,05-0,07 до 0,2-0,5, в конце 1 месяца – до 0,3-0,6, в конце 3 месяца - до 0,5-0,7. К концу 6-го месяца ОЗ составила 0,5-0,9 и до конца года оставалась стабильной (диагр.).

Диаграмма

Динамика остроты зрения пациентов до и после лечения



Тонметрические и тонографические показатели у всех пациентов во время и после лечения оставались в пределах нормы.

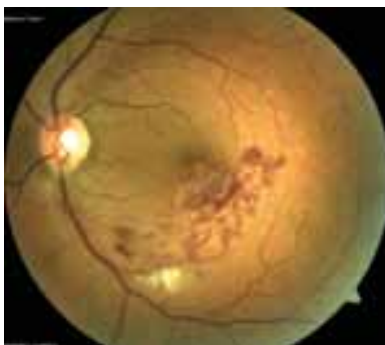

Рис. 1а. Кровоизлияния и кистозный отек в центральной зоне

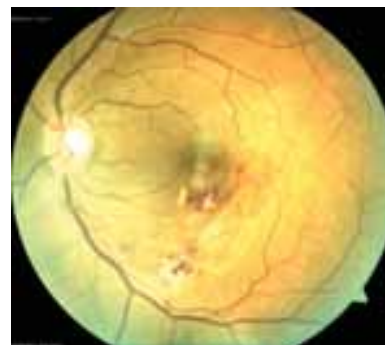

Рис. 1б. Уменьшение кистозного макулярного отека (после комбинированного лечения)

При офтальмобиомикроскопии у всех пациентов патологии переднего отрезка не отмечалось. Оптические среды у 22 пациентов были прозрачными, а у 9 - наблюдалась начальная катаракта. У 15 пациентов диск зрительного нерва был отечен с височной стороны, а у остальных границы диска были четкими. Определялось расширение и извитость пораженной макулярной ветви, расположенной дистальнее от места окклюзии. А также отмечались кровоизлияния, ишемия с образованием ватных пятен, кистозный отек в центральной зоне сетчатки (Рис.1а,1б).

При ФАГ отмечалось сужение просвета сосуда с экстравазальным выходом флюоресцеина, свидетельствующим о повреждении ее эндотелия, а также задержка появления красителя и снижение скорости перфузии пораженной зоны. Отмечалось замедленное заполнение в венозной фазе пораженной ветви. Ретинальный отек выявлялся на поздней фазе ангиографии (Рис.2а,2б). При ишемической форме основным признаком на ангиограммах являлось наличие зон неперфузируемых капилляров. Показанием для лазеркоагуляции при наличии макулярного отека являлось наличие гиперфлюоресценции в поздней фазе.

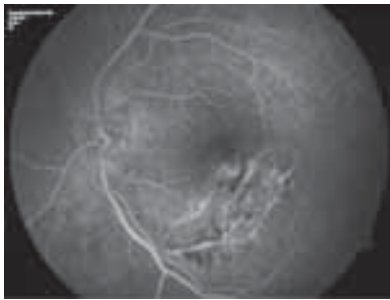


Рис. 2а. ФАГ: заполнение пораженной ЦВС (Венозная фаза)

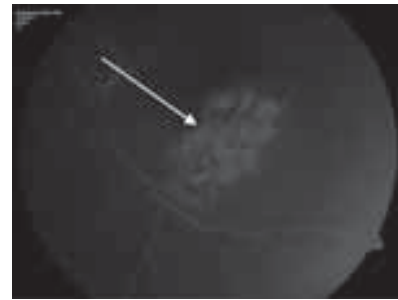


Рис. 2б. ФАГ: ретинальный отек в ветви позднюю фазу ангиографии. Экстравазальный выход флюоресцеина

При ОКТ (Cirrus HD-OCT, Zeiss) с помощью программы Macular Thickness при макулярном отеке до лечения на томограммах выявлялось утолщение макулярной зоны $502 \pm 70,5 \mu$ (при норме $271 \pm 54,5 \mu$) и увеличение объема до $15,6 \text{ мм}^3$ (при норме $8,5 \text{ мм}^3 - 11,5 \text{ мм}^3$). Наблюдался крупно кистозный макулярный отек (Рис.3а). У I и II группы пациентов, ОКТ показатели нормализовались на короткий период (20- 30 дней), а у III группы эти же показатели стабилизировались на весь период наблюдения (12 месяцев) (Рис.3б).


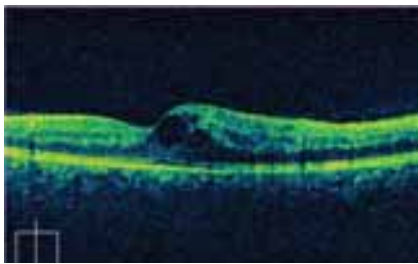


Рис. 3а. ОКТ: Утолщение и увеличение объема макулярной зоны сетчатки (до лечения)


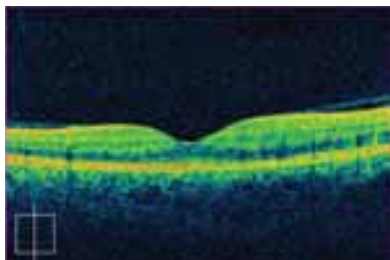


Рис. 3б. ОКТ: Уменьшение показателей после комбинированного лечения

Длительно существующий макулярный отек вызывает глубокое нарушение функции фоторецепторов и состоятельности гемато-ретиального барьера. Поэтому для ускорения процесса резорбции макулярного отека и улучшения зрительного прогноза целесообразно проведение лазерного лечения после интравитреального введения бевацизумаба.

Основываясь на вышеизложенном, мы пришли к заключению, что комбинированное лечение (лазерное лечение после интравитреального введения бевацизумаба) позволяет достичь долговременного снижения макулярного отека и стабильного повышения остроты зрения.

Выводы:

1. При тромбозе макулярных ветвей ЦВС уже в ранние сроки заболевания развивается кистозный макулярный отек, вызывающий резкое и значительное снижение остроты зрения.
2. При комбинированном методе лечения (лазерное лечение после интравитреального введения бевацизумаба) достигается значимое и стойкое уменьшение толщины сетчатки (по данным ОКТ) и стабильное повышение остроты зрения.
3. Комбинированный метод (лазерное лечение после интравитреального введения бевацизумаба) может быть предложен как метод купирования кистозного макулярного отека на фоне окклюзии макулярных ветвей ЦВС.

ЛИТЕРАТУРА

1. Parodi M.B., Spasse S., Iacono P., Di Stefano G., Canziani T., Ravalico G. Subthreshold grid laser treatment of macular edema secondary to branch retinal vein occlusion with micropulseinfrared (810 nanometer) diode laser. *Ophthalmology*. 2006;113(12): 2237-2242
2. Klein R., Moss S.E., Meuer S.M., Klein B.E. The 15-year cumulative incidence of retinal vein occlusion: the Beaver Dam Eye Study. *Arch Ophthalmol*. 2008;126(4):513-518.
3. The Branch Vein Occlusion Study Group. Argon laser photocoagulation for macular edema in branch vein occlusion. *Am J Ophthalmol*. 1984;98(3):271-282.
4. Central Vein Occlusion Study Group. Evaluation of grid pattern photocoagulation for macular edema in central vein occlusion: central vein occlusion study group M report // *Ophthalmology*. 1995;102:425-1433.
5. Fekrat S., Finkelstein D. Venous occlusive disease. In: Regillo CD, Brown GC, Flynn HW Jr, eds. *Vitreoretinal Disease: The Essentials*. New York: Thieme; 1999:117-132.
6. Ferrara D.C., Koizumi H., Spaide R.F. Early bevacizumab treatment of central retinal vein occlusion. *Am J Ophthalmol*. 2007;144:864-871.
7. Jane-Ming Lin, Yu-Te Cbiu, Por-Tuing Hung. Early treatment of severe cystoid macular edema in central retinal vein occlusion with posterior sub-tenon triamcinolone acetone // *Retina*. 2007;27:180-189.
8. Jassle G.B., Ziemssen F., Petermeier K. et al. Bevacizumab for treatment of macular edema secondary to retinal vein occlusion // *Ophthalmology*. 2006;103:471-475.
9. Щуко А.Г., Малышева В.В. Оптическая когерентная томография в диагностике глазных болезней. 2010, с.89-90.
10. Iturralde D., Spaide R.F., Meyerl C.B., Klacnik J.M., Yannuzzi L.A., Fisher Y.L. et al. Intravitreal bevacizumab (Avastin) treatment of macular edema in central vein occlusion: a short-term study. *Retina*. 2006;26:279-84.
11. Jack J.Kanski. *Clinical Ophthalmology*. 6th edition. 2009; 586-588.
12. Соломон-Ив Коэн, Квинтель Г. Флюоресцентная ангиография в диагностике патологии глазного дна. 2005, с.88-90.
13. Дитмар С., Хольтс Ф.Т. Флюоресцентная ангиография в офтальмологии. Атлас: 2010, с.143-137.
14. Хайман Х., Кельнер У., Ферстер М. Атлас по ангиографии глазного дна. 2008. с.117-119.

Quliyeva A.Ş., Saidova L.X., Abdullayeva E.A.

TOR QIŞANIN MƏRKƏZİ VENASININ MAKULYAR ŞAXƏLƏRİNİN TROMBOZU ZAMANI BEVASİZUMABIN BİRDƏFƏLİK İLKİN İNTRAVİTREAL İNYEKSİYASI İLƏ ERKƏN LAZER MÜDAXİLƏNİN EFFEKTİVLİYİ.

Akademik Zərifə Əliyeva adına Milli Oftalmologiya Mərkəzi, Bakı ş., Azərbaycan

Açar sözlər: tor qişanın mərkəzi venasının makulyar şaxələrinin trombozu, bevazisumab, lazerkoagulyasiya.

XÜLASƏ

İşin məqsədi – TQMV-nın makulyar şaxələrinin trombozu zamanı bevasizumabın birdəfəlik ilkin intravitreal inyeksiyası ilə erkən lazer müdaxilənin effektivliyinin öyrənilməsidir.

TQMV-nın makulyar şaxələrinin trombozu diaqnozu ilə 31 pasiyent müayinə olunmuşdur. Müşahidə müddəti 12 ay davam etmişdir. Bütün pasiyentlər 3 qrupa bölünmüşdür: I qrupda 7 pasiyentdə (7 göz) bevasizumabın intravitreal inyeksiyası, II qrupda 9 pasiyentdə (9 göz) lazer müalicə, III qrupda 15 pasiyentdə (15 göz) isə bevasizumabın (Avastin) intravitreal yeridilməsindən sonra erkən lazer müalicə tətbiq edilmişdir. İlin sonuna qədər I qrup pasiyentlərdə (7 göz) görmə itiliyi 0,05-0,08, II qrupda (9 pasiyent - 9 göz) 0,1-0,3 təşkil etmişdir. Kombinə edilmiş müalicə aparılan III qrupda isə (15 pasiyent - 15 göz) 6-cı ayın sonuna qədər Gİ 0,5-0,9 təşkil etmiş və ilin sonuna qədər stabil qalmışdır.

III qrupda alınan yüksək nəticələrə əsaslanaraq biz belə nəticəyə gəlmişik ki, kombinə edilmiş müalicə (bevasizumabın intravitreal yeridilməsindən sonra lazer müalicə) makulyar ödemin uzunmüddətli azalması və görmə itiliyinin stabil artması üçün imkan yaradır.

Guliyeva A.Sh., Saidova L.Kh., Abdullayeva E.A.

EFFICACY OF EARLY LASER INTERVENTION WITH ONE PRELIMINARY INTRAVITREAL INJECTION OF BEVACIZUMAB IN TROMBOSIS OF MACULAR BRANCHES OF CENTRAL VEIN OF RETINA.

National Centre of Ophthalmology named after acad. Zariifa Aliyeva, Baku, Azerbaijan

Key words: thrombosis of macular branches of central vein of retina, bevacizumab, lasercoagulation

SUMMARY

The aim of our work is to study the efficacy of early laser intervention with one preliminary intravitreal injection of bevacizumab in macular branches thrombosis of CVR.

31 patients diagnosed with thrombosis of macular branches of CVR have been examined. The observation period was 12 months. All patients were divided into 3 groups: I group - 7 patients (7 eyes) who received intravitreal injection of bevacizumab; II group - 9 patients (9 eyes) who had laser treatment; III group - 15 patients (15 eyes) who had early laser treatment after intravitreal injection of bevacizumab (Avastin). By the end of the year, the visual acuity of the patients in the I group (7 patients - 7 eyes) was 0,05-0,08; in the II group (9 patients - 9 eyes) was 0,1-0,3. And in the III group (15 patients - 15 eyes) where the combined treatment was carried out by the end of the 6th month VA was 0,5-0,9 and till the end of the year remained stable.

Basing on excellent results obtained in the 3rd group, we concluded that the combined treatment (laser treatment after intravitreal injection of bevacizumab) results in long-term reduction of macular edema and stable improvement in visual acuity.

Для корреспонденции:

Кулиева Айсель Шахвалад кызы, врач-офтальмолог отдела глазных осложнений сахарного диабета и витреоретинальной хирургии.

Саидова Лала Хейрадин кызы, научный сотрудник отдела глазных осложнений сахарного диабета и витреоретинальной хирургии.

Абдуллаева Эльмира Алекпер кызы, кандидат медицинских наук, ведущий научный сотрудник отдела глазных осложнений сахарного диабета и витреоретинальной хирургии.

Адрес: AZ1114, г.Баку, ул. Джавадхана, 32/15

Тел: (+994 12) 569 09 73; 569 54 62; (+994 50) 346 46 78

E-mai: administrator@eye.az; http://www.eye.az; quliyeva_a86@mail.ru