

ПРИЧИНЫ И ЧАСТОТА ДИСЛОКАЦИЙ ИОЛ ПОСЛЕ ЭКСТРАКЦИИ ТРАВМАТИЧЕСКОЙ КАТАРАКТЫ.

Национальный Центр Офтальмологии имени академика Зарифы Алиевой, Г.Баку, Азербайджан

Ключевые слова: дислокация, катаракта, травмы глаза

Одним из серьезных осложнений хирургии катаракты является дислокация ИОЛ [1], однако причины смещения ИОЛ после операции многообразны [2]. Среди причин дислокации ИОЛ в послеоперационном периоде, в первую очередь, необходимо отметить повреждение связочно-капсулярного аппарата, обширное нарушение целостности задней капсулы, грыжу стекловидного тела в переднюю камеру, выраженную воспалительную реакцию в первые сутки после операции (особенно после иссечения передних и задних синехий), повторную травму, неправильную технику имплантации ИОЛ, ЙАГ-лазерную дисцизию задней капсулы и др. [3,4,5]. Также необходимо отметить, что имплантация ИОЛ в цилиарную борозду увеличивает риск дислокации линзы по сравнению с внутрикапсулярной фиксацией [6].

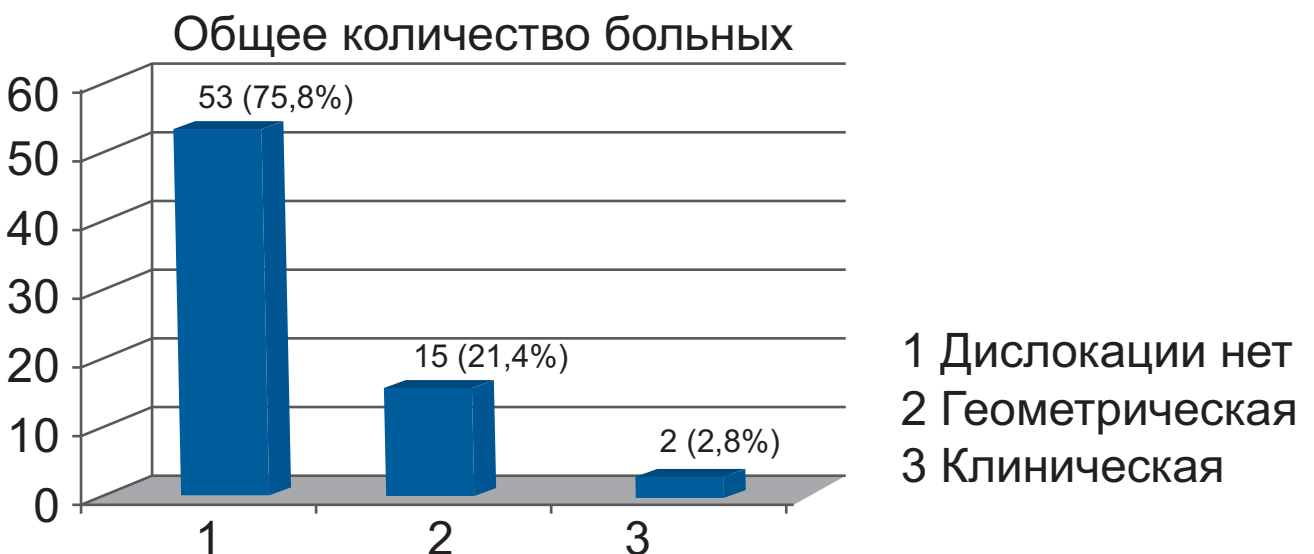
Частота дислокаций ИОЛ варьирует в пределах 0,2-1,8% [7]. Удаление, репозиция или замена дислоцированной ИОЛ являются одним из решений данной проблемы [8].

Цель. Определить частоту и выявить причины дислокаций заднекамерных ИОЛ после экстракции травматической катаракты.

Материалы и методы. В работе проведен ретроспективный анализ результатов экстракций травматической катаракты с имплантацией ИОЛ, выполненных за последние 4 года (2007-2011 гг.). За этот период было проведено 70 операций, из них 25(35,7%) методом факэмульсификации (ФЭК), 45(64,3%) пациентам была выполнена бесшовная тоннельная экстракция травматической катаракты (ТЭК). При проведении ТЭК предпочтение отдавали жестким линзам Crystall (Alcon), а при ФЭК – мягким моноблочным или трехсоставным линзам AcrySof (Alcon). ФЭК проводилась на аппаратах Infinite и Legacy фирмы Alcon. Согласно данным предоперационного обследования в 46(65,7%) глазах имела место травматическая катаракта после проникающего ранения глазного яблока, а в 24(34,3%) случаях определялась контузионная катаракта.

Среди оперированных больных в 17(24,2%) случаях наблюдалась дислокация ИОЛ: клиническая – у 2(2,8%) пациентов, у 15(21,4%) больных – геометрическая.

Диаграмма №1



Эти показатели сравнимы с данными зарубежных авторов, для которых частота клинических и геометрических дислокаций соответственно равна 3% и 25% всех случаев [9]. Возраст больных варьировал от 18 до 62 лет, среди них 55(78,5%) было мужчин, 15(21,5%) женщин.

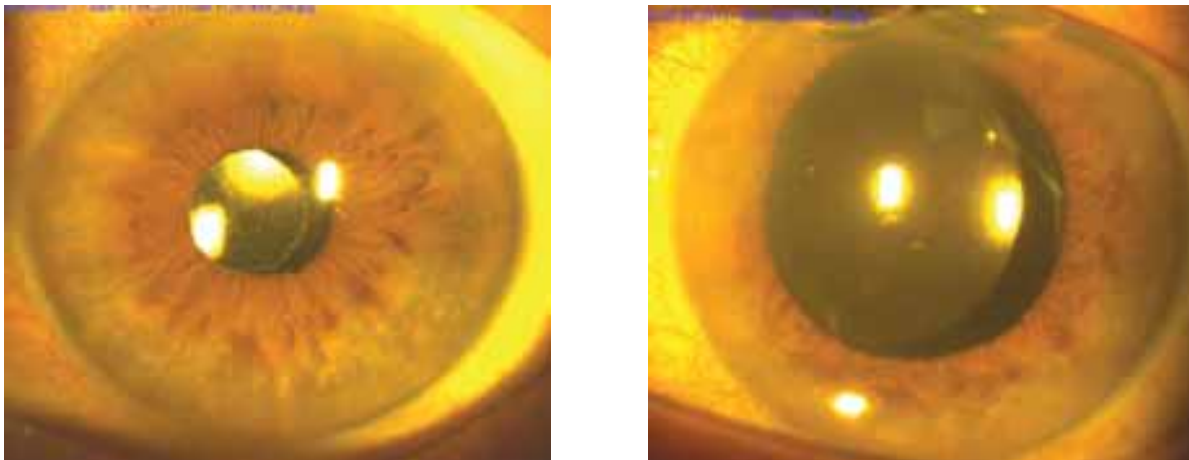


Рис.1. Глаз больного А. После расширения зрачка определяется геометрическая дислокация ИОЛ.

Особое значение уделяли характеру дислокации ИОЛ: смещение линзы вниз (по типу “заходящего солнца”) отмечалось в 6 случаях, вверх (по типу “восходящего солнца”) – у 3 больных. Если ИОЛ при смещении в сторону не выходила за зрительную ось, то у этих больных определялся сдвиг рефракции в сторону миопии. В случаях значительной боковой дислокации ИОЛ удавалось добиться афакической коррекции. В 2(2,8%) случаях отмечался “захват зрачка”, при котором часть оптики ИОЛ находилась в передней камере, а часть в области зрачка и задней камеры. Данное осложнение в литературе описывается у 8,6% пациентов и может приводить к значительному снижению зрения [10].

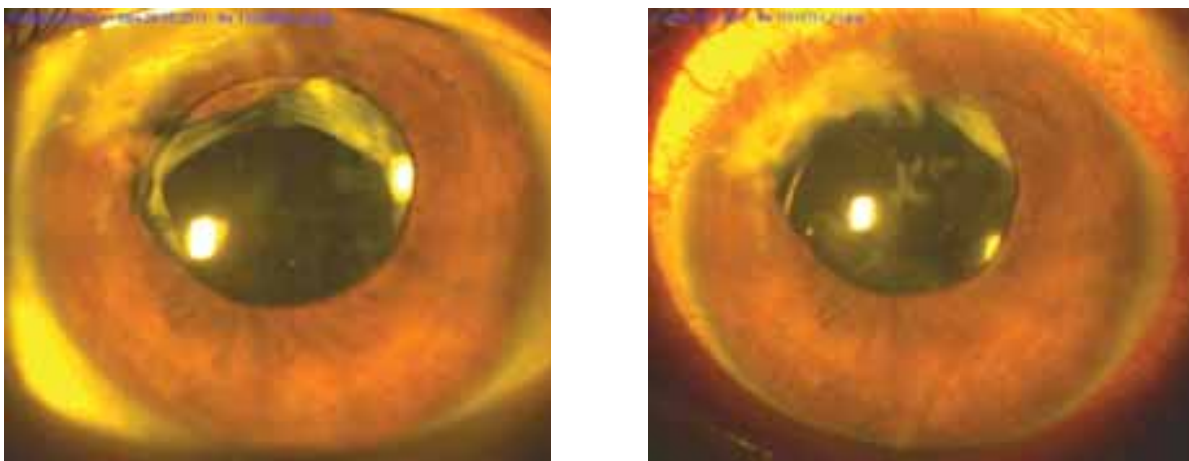


Рис.2. Глаз больного П. до и после устранения “ захвата зрачка” ЙАГ-лазером.

Обсуждение результатов. В 2 случаях с клинической дислокацией ИОЛ у одного больного с повторной травмой оперированного глаза понадобилась репозиция и фиксация ИОЛ к радужке, во втором случае была произведена замена дислоцированной линзы и фиксация ее к склере. Причиной замены ИОЛ была дислокация линзы в переднюю камеру и контакт гаптики с эндотелием роговицы. При этом использовались нерассасывающиеся нити Prolene 10/0 фирмы (Alcon). Острота зрения при повторном осмотре имела тенденцию к повышению и достигла максимального значения через 1 год. В первом случае острота зрения повысилась от 0,04 до 0,4 и сохранялась стабильной в течение всего срока наблюдения. Необходимо отметить незначительную деформацию зрачка в области наложения шва на радужку, которая не повлияла на зрительные функции. У второго больного после замены и фиксации ИОЛ к склере зрение повысилось от 0,02 до 0,6. Уровень офтальмотонуса в обоих случаях оставался в пределах нормы.

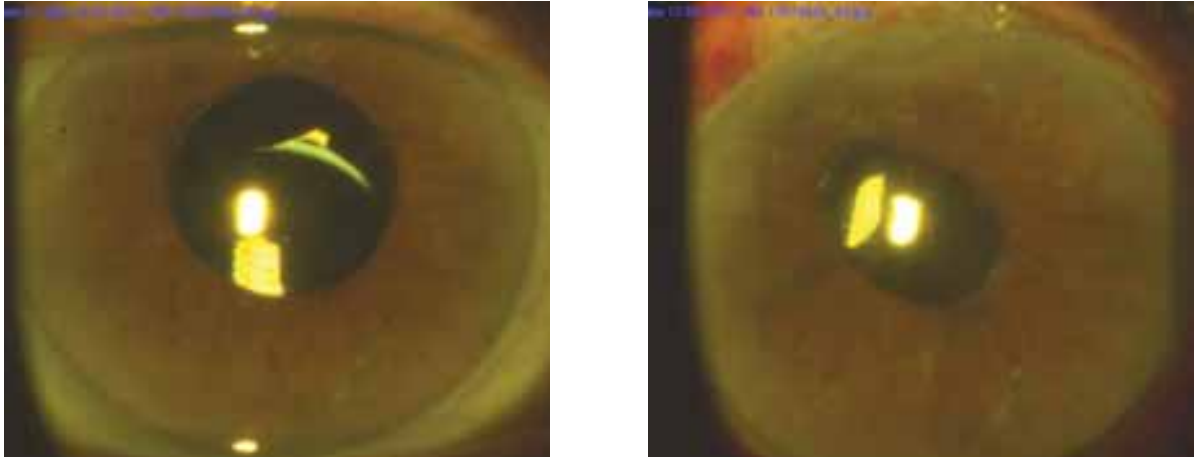


Рис.3. Глаз больного В. до и после репозиции и фиксации ИОЛ к радужке.

Остальным 15 больным с геометрической дислокацией ИОЛ дополнительное хирургическое лечение не проводилось. Острота зрения у этих больных варьировала от 0,09 до 0,5, в среднем составив 0,3. При этом 5 (7,1%) больных предъявляли жалобы на снижение зрения, у 2 (2,8%) - искажение предметов, у 4 (5,7%) – имела место близорукость до 1,5Д. Жалобы на дискомфорт увеличивались в темное время суток. Необходимо отметить, что у больных с проникающими ранениями глазного яблока отмечались рубцы роговицы, которые уменьшали визуализацию оптических сред глазного яблока во время операции и снижали функциональные результаты. Из 46 больных с проникающими роговичными и корнеосклеральными ранениями в 31 (67,4%) случае определялись периферические рубцы роговицы, а в 15 (32,6%) – парацентральные (таб.1).

Таблица 1

Расположение роговичных рубцов у больных с проникающими ранениями глазного яблока

	количество	процент
Периферические	31 случай	67,4%
Парацентральные	15 случаев	32,6%

Выводы.

1. Частота клинической дислокации ИОЛ после экстракции травматической катаракты составила, по нашим данным, 2,8% случаев, в то время как частота геометрической дислокации – 21,4% случаев.
2. Трансклеральная фиксация и подшивание ИОЛ к радужке являются эффективными хирургическими методами при травматических смещениях ИОЛ, которые обеспечивают центральное расположение линзы.

ЛИТЕРАТУРА

1. Азнабаев М.Т., Гизатуллина М.А., Кидраллеева С.Р. Сравнительная оценка результатов вторичной имплантации переднекамерных и заднекамерных интраокулярных линз / Сб. науч. ст. Современные технологии хирургии катаракты. М., 2004, с. 21–24.
2. Kozaki J, Tanihara H, Yasuda A, Nagata M. Tilt and decentration of the implanted posterior chamber intraocular lens// J Cataract Refract Surg. 1991;17:592–595.
3. Drolsum L, Haaskjold E, Sandvig K. Phacoemulsification in eyes with pseudoexfoliation// J Cataract Refract Surg 1998; 24: 787-792.
4. Marques FF, Marques DMV, Osher RH, Freitas LL. Longitudinal study of intraocular lens exchange// J Cataract Refract Surg 2007; 33: 254-257.
5. Smith SG, Lindstrom RL. Malpositioned posterior chamber lenses: etiology, prevention, and management// J Am Intraocular Implant Soc 1985;11:584 –91.
6. Rastogi A, Monga S, Khurana C, Anand K. Comparison of epilenticular IOL implantation vs technique of anterior and primary posterior capsulorhexis with anterior vitrectomy in paediatric cataract surgery. Eye (2007) 21, 1367–1374.
7. Mamalis N: Complications of foldable intraocular lenses requiring explanation or secondary intervention--1998 survey// J Cataract Refract Surg 2000; 26: 766-72.

8. Smith PW, Wong SK, Stark WJ, et al. Complications of semiflexible, closed-loop anterior chamber intraocular lenses // Arch Ophthalmol 1987;105:52–7.
9. Kraff MC, Sanders DR, Raanan MG. A survey of intraocular lens explantations // J Cataract Refract Surg 1986; 12: 644-650.
10. Федоров С.Н., Егорова Э.В. Ошибки и осложнения при имплантации искусственного хрусталика. М.: МНТК «Микрохирургия глаза», 1992, 244 с.

Hüseynov E.S.

TRAVMATİK KATARAKTANIN EKSTRAKSİYASINDAN SONRA İOL-un DİSLOKASIYASININ TEZLİYİ VƏ SƏBƏBLƏRİ.

Akademik Zərifə Əliyeva adına Milli Oftalmologiya Mərkəzi, Bakı ş., Azərbaycan

Açar sözlər: dislokasiya, katarakta, gözün zədələnmələri

XÜLASƏ

Məqsəd. Travmatik kataraktanın ekstraksiyasından sonra arxa kameralı İOL-un dislokasiyasının səbəblərinin və tezliyinin müəyyən edilməsi.

Material və metodlar. İşdə İOL-un implantasiyası ilə travmatik kataraktanın ekstraksiyasının nəticələri retrospektiv şəkildə təhlil edilmişdir. 70 cərrahi əməliyyat aparılmış, onlardan fakoemulsifikasiya üsulu (FEK) 25 (35.7%) xəstə, travmatik kataraktanın tikişsiz tonnel ekstraksiyası (TEK) isə 45 (64.3%) xəstə üzərində icra olunmuşdur. Əməliyyat olunmuş xəstələrin 17-də (24.2%) İOL-un dislokasiyası müşahidə edilmişdir: kliniki – 2-də (2.8%), həndəsəli – 15-də (21.4%).

Nəticələr. Kliniki dislokasiya müşahidə edilən 2 halda, təkrar zədə alan gözdən əməliyyat olunan 1 xəstədə İOL-un repozisiyası və qüzehli qışaya fiksasiyası, ikinci halda isə dislokasiya olunan linzanın dəyişdirilməsi və skleraya fiksasiyası tələb olunmuşdur.

Huseynov E.S.

CAUSES AND FREQUENCY OF IOL DISLOCATION AFTER TRAUMATIC CATARACT EXTRACTION

National Centre of Ophthalmology named after acad. Zarifa Aliyeva, Baku, Azerbaijan

Key word: dislocation, cataract, eye damage

SUMMARY

Aim. To determine the frequency and identify the causes of posterior chamber IOL dislocation after traumatic cataract extraction.

Materials and methods. There has been made a retrospective analysis of results of traumatic cataract extractions with IOL implantation. There have been made 70 operations, among them 25 (35,7%) by phacoemulsification method (FEC), 45 (64,3%) patients had seamless tunnel extraction of traumatic cataract (TEC). Among the operated patients in 17 (24,2%) cases IOL dislocation was observed: clinical one – in 2 (2,8%) patients, and geometric one in 15 (21,4%) patients.

Results. In 2 cases with clinical IOL dislocation, in one patient with repeated trauma in the operated eye the IOL reposition and fixation to the iris was needed, in the second case the dislocated lens was replaced and fixed to the sclera.

Для корреспонденции:

Гусейнов Эмиль Сулейман оглы, врач-офтальмолог отдела травмы глаза, пластической и реконструктивной хирургии

Адрес: AZ1114, г. Баку Джавадхана 32/15, 6-й мкр.

E-mail: administrator@eye.az; emik81@rambler.ru

Тел.: (99412) 569 09 73; (99412) 569 09 47