

УДК 617.747-003.215:616.379-008.64:615.849.19

Алиева Н.И., Касимов Э.М., Лемберанская Н.Р.

ИАГ-ЛАЗЕРНАЯ ХИРУРГИЯ ДИАБЕТИЧЕСКОГО ГЕМОФТАЛЬМА

*Национальный Центр Офтальмологии имени акад. Зарифы Алиевой, г. Баку, Азербайджан***Ключевые слова:** ИАГ лазер, лазеркоагуляция, диабетическая ретинопатия

В настоящее время панретинальная лазеркоагуляция является ведущей методикой в лечении пролиферативной диабетической ретинопатии. Основным показанием к ней является наличие новообразованных сосудов на диске зрительного нерва или на сетчатке. Являясь профилактикой гемофтальмов, запустевание новообразованных сосудов, уменьшение их количества предупреждает и стабилизирует процесс развития диабетической ретинопатии [1, 2, 3, 4].

Но следует отметить, что лазеркоагуляция сетчатки нередко приводит к снижению световой чувствительности и ослаблению ночного видения, усилению геморрагического и тракционного компонентов [4]. Кроме того, проведение лазеркоагуляции невозможно при наличии значительных кровоизлияний, плотных пролифератов, помутнений хрусталика [5].

Новым этапом в лечении пролиферативной диабетической ретинопатии явилось появление и внедрение в клинику эндовитреальной хирургии, достижения которой неоспоримы на сегодняшний день [5, 6]. Одномоментное проведение витрэктомии в сочетании с экстракцией катаракты и эндолазерной коагуляцией сетчатки расширяет показания данного метода лечения [7].

К осложнениям эндовитреальной хирургии относятся повторные гемофтальмы, ятрогенные отслойки сетчатки, повышение офтальмотонуса в послеоперационном периоде, переднегидалоидная фиброваскулярная пролиферация, приводящая к рубцеванию [8, 9, 10].

Хирургическое лечение пациентов с далеко зашедшей пролиферативной диабетической ретинопатией в большинстве случаев не ограничивается одним оперативным вмешательством [11, 12]. Необходимость повторных оперативных вмешательств диктуют техника операции или осложнения, развивающиеся после витреоретинальной хирургии у пациентов с диабетической ретинопатией [13, 14].

Всё это нередко ставит под сомнение возможность выполнения витреоретинальных операций у такой категории пациентов с учётом их соматического статуса [11, 15].

Учитывая вышеизложенные аспекты применение ИАГ-лазерного витреолизиса делается весьма привлекательным для лечения пролиферативной диабетической ретинопатии, осложнённой рецидивирующим гемофтальмом.

Цель. Изучение воздействия ИАГ-лазерного витреолизиса на течение пролиферативной диабетической ретинопатии, осложнённой рецидивирующим гемофтальмом.

Материалы и методы. ИАГ-лазерный витреолизис проводился 53 пациентам с пролиферативной диабетической ретинопатией, осложнённой гемофтальмом. В 32 случаях (60,4%) наблюдался тотальный гемофтальм, субтотальный гемофтальм – в 21 случае (39,6%). В трети случаев пациенты в анамнезе имели витреоретинальную хирургию на парном глазу по причине рецидивирующего гемофтальма на фоне диабетической ретинопатии, но отказались от проведения аналогичного вмешательства на втором глазу. Для ИАГ-лазерного воздействия использовалась лазерная установка «Alkon 3000 LE», работающая в импульсном режиме. Энергия импульса 1 -10 мДж, на расстоянии в среднем около 7 мм от задней поверхности хрусталика, количество импульсов от 70 до 90. Количество процедур определялось скоростью лизиса гемофтальма, сопровождающегося повышением остроты зрения и визуализирующимся при ультразвуковом исследовании, составляя в среднем 12-16 сеансов. Интервал между сеансами ИАГ-лазерной витреотомии составлял от 1-5 дней.

Средние показатели остроты зрения до начала лечения находились в интервале от движения руки у лица до 0,09. При В-сканировании визуализировались плавающие помутнения в стекловидном теле различной интенсивности, в 70% случаев имела место частичная отслойка стекловидного тела.

Ультразвуковое сканирование проводилось с помощью прибора E-Z Scan AB 5500 (Sonomed, USA). Состояние глазного дна оценивалось методом обратной офтальмоскопии и с помощью с помощью фундус-камеры Zeiss VISUCAM.

В контрольной группе (38 пациентов) проводилась стандартная консервативная терапия с применением ферментативных препаратов, антиоксидантов. Среднее время наблюдения за пациентами в группах составило 6-8 месяцев.

Результаты и обсуждение. Эффективность ИАГ-лазерного витреолизиса составила 84,3%, что выразилось в полном или частичном рассасывании гемофтальма, повышении остроты зрения, а также стабилизации пролиферативной диабетической ретинопатии на фоне лечения.

Градиент остроты зрения составлял в среднем 0.2. Прогноз резорбции гемофтальма не зависел от его давности. Интенсивные интратретинальные гематомы на фоне ИАГ-лазерного воздействия подвергались резорбции медленнее, чем гемофтальмы меньшей степени выраженности.

В ходе ИАГ-лазерной витреотомии мы добивались частичной или полной отслойки задней гиалоидной мембраны. Формирование частичной отслойки и перевод частичной отслойки задней гиалоидной мембраны в тотальную, сопровождался стабилизацией и замедлением фибропластических процессов, что выражалось в отсутствии рецидивирующих гемофтальмов на фоне компенсированного сахара крови в 88,7 % случаев (рис. 1а,б,в,г).

Рецидивирующие гемофтальмы на фоне ИАГ-лазерного витреолизиса имели место в 11,3%. У всех пациентов был установлен факт нестабильного гликемического профиля. В 2/3 случаев отмечалась тенденция к выраженной гипогликемии (от 4 ммоль/л и ниже) либо быстрая нормализация углеводного обмена.

В контрольной группе улучшение отмечалось в 38,7% случаев, однако частота рецидива гемофтальма и прогрессирование пролиферативных изменений в сроки наблюдения составили 67,8%, причём у подавляющего числа пациентов (78%) отмечался нормальный гликемический профиль.

Патогенетический механизм воздействия ИАГ-лазерного излучения становится понятен в свете современных представлений об анатомо-топографических особенностях строения стекловидного тела.

Ударная взрывная волна ИАГ-лазера, равномерно распределяясь по сфере внутри глазного яблока, оказывает механическое воздействие на весь объём стекловидного тела, переднюю и заднюю гиалоидную мембраны, другие структуры глаза. Энергии импульса достаточно для деструкции в витреуме таких патологических образований как сгустки крови, фиброзные тяжи и псевдоцистерны, формирующиеся в результате нарушения метаболизма в стекловидном теле на фоне пролиферативных изменений.

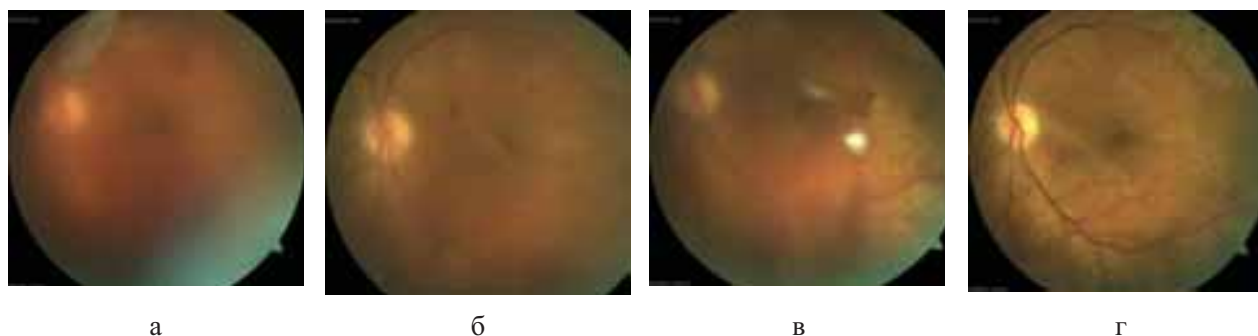


Рис. 1(а,б,в,г) Офтальмоскопическая картина глазного дна (в динамике) пациента с тотальным гемофтальмом на фоне диабетической ретинопатии. Проведен ИАГ-лазерный витреолизис. Количество сеансов 13. VIS до лечения 0.03. VIS после лечения 0.4.

Рис. 2 (а,б,в,г) Тот же пациент. УЗ В-сканирование глаза (в динамике). **До лечения** в стекловидном теле наблюдаются различных форм и размеров средней и слабой рефлексивности помутнения (сгустки крови). Частичная отслойка задней гиалоидной мембраны. В ретрогиалоидном пространстве слаборефлексивные, диффузно-точечные помутнения (гем). **После лечения** в стекловидном теле наблюдаются средней рефлексивности помутнения, тотальная отслойка задней гиалоидной мембраны и слаборефлексивное, диффузное помутнение.

Следствием механического воздействия на систему каналов, цистерн и патологических элементов в стекловидном теле, а также гиалоидную мембрану является нарушение их целостности, фрагментирование, формирование микротрещин в мембранах, что обеспечивает усиление гидродинамики и метаболизма, патогенетически объясняет действие ИАГ-лазерного витреолизиса и резорбцию гемофтальма, обуславливая положительный клинический эффект.

Замедление и стабилизация фибропластических изменений может объясняться возникающей частичной или полной отслойкой задней гиалоидной мембраны в ходе ИАГ-лазерного вмешательства, поскольку происходит потеря субстрата для фиброваскулярной пролиферации.

Течение пролиферативной диабетической ретинопатии находится в прямой зависимости от состояния гликемического профиля.

Основным пусковым фактором формирования диабетической ретинопатии является патологическое воздействие длительной гипергликемии на гемоциркуляторные, метаболические и иммунные процессы. Это вызывает нарушение проницаемости сосудистой стенки, развитие гипоксии сетчатки и формирование в ней патологических очагов [16]. Однако и низкий уровень сахара крови или быстрая нормализация углеводного обмена (понижение гликированного гемоглобина на 1,8% и более за 2 месяца) является также неблагоприятным фактором, приводящим к рецидивам гемофтальма [17].

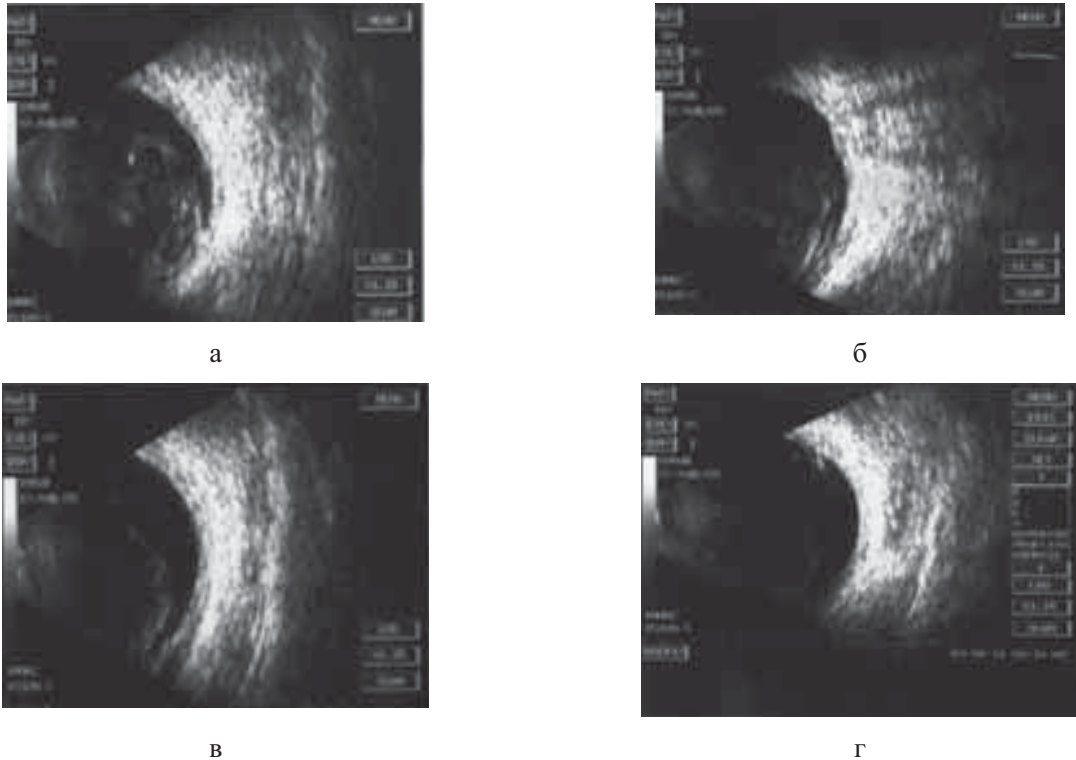


Рис.2 (а,б,в,г) УЗ В-сканирование глаза (в динамике) до и после лечения.

Таким образом, успех ИАГ-лазерного витреолизиса во многом зависит от выраженности компенсации сахарного диабета, что является одновременно и профилактикой дальнейших рецидивов гемофтальмов.

Выводы.

1. ИАГ-лазерный витреолизис может быть использован как альтернативный способ лечения диабетической ретинопатии, осложнённой рецидивирующим гемофтальмом.
2. Подтверждена эффективность ИАГ-лазерного витреолизиса в 88,7% случаев. Стабилизация и замедление фибропластической пролиферации на фоне ИАГ-лазерного воздействия обусловлена усилением гидродинамических и метаболических процессов в стекловидном теле в ходе механического повреждения ряда его структур.
3. Важную роль в прогрессировании диабетической ретинопатии и частоте возникновения гемофтальма играет стабилизация гликемического профиля. Максимальный лечебный эффект при проведении ИАГ-лазерного витреолизиса достигается на фоне корректно компенсированного углеводного обмена.

ЛИТЕРАТУРА

1. Сдобникова С.В. Роль удаления заднегидроидной мембраны в трансквитреальной хирургии пролиферативной диабетической ретинопатии: Диссертация кандидата медицинских наук. М., 1997.
2. Ефимов А.С. //Проблемы эндокринологии.- 1985.- № 5.- с.55-59.
3. Кацнельсон Л.А., Форфонова Т.И., Бунин А.Я. Сосудистые заболевания глаза.- М.: Медицина, 1990.- 268 с.
4. Zweng H.C., Little H.L., Hammond A.H. Complications of argon laser photocoagulation in diabetic retinopathy //Trans.Am.Acad.Ophthalmol.- 1974.- Vol.78.- p.195.
5. Захаров В.Д Витреоретинальная хирургия //Москва – 2003.173 с

6. Глинчук Я.И., Югай А.Г. Роль витрэктомии в лечении пролиферативных форм диабетической ретинопатии // Актуальные вопросы патологии сетчатой и сосудистой оболочек глаза: Сб. научн. трудов.- Кишинев, 1985.- с .66-67.
7. Глинчук Я.И., Югай А.Г., Киселев А.В. Закрытая витрэктомия с одновременной эндолазеркоагуляцией сетчатки при лечении осложненных форм пролиферативной диабетической ретинопатии // Материалы Болгаро-советской конференции «Диабет и око».- Албена, Болгария.- 1988.- с.40-41.
8. Худяков А. Ю., Лебедев Я.Б. О причинах повторных интравитреальных геморрагий после хирургии пролиферативной диабетической ретинопатии // Научно-практическая конференция «Сахарный диабет и глаз» 2006. – С. 267-270.
9. Сдобникова С. В., Сидамонидзе А.Л., Ильичёва Е.В., Троицкая Н. А. Исследование гидродинамики после витрэктомии при пролиферативной диабетической ретинопатии // Научно-практическая конференция «Сахарный диабет и глаз» 2006. – С. 212-214.
10. Сдобникова С. В., Троицкая Н. А., Бочаров В. Е., Кочеткова Е. А. и др. Особенности течения переднегидроидной фиброваскулярной пролиферации без предшествующей витрэктомии при сахарном диабете. // Научно-практическая конференция «Сахарный диабет и глаз» 2006. С 206-209.
11. Балашевич Л.И. Лазер и заболевания глазного дна: вчера и сегодня. Научно-практическая конференция Лазеры в офтальмологии: вчера, сегодня, завтра. –Москва, // Сб. научных трудов под редакцией проф. С. Э. Аветисова. 2009.- с. 63-69.
12. Charles S. Vitreous microsurgery // Philadelphia: Lippincott Williams and Wilkins, 2002.- 278 p.
13. Куликов В. С. Осложнения витэктомии при пролиферативной диабетической ретинопатии // Съезд офтальмологов России, 7-й: Тез. – М., 2000.- с. 298-299.
14. Hershberger V. Fibrovascular ingrowth at sclerotomy sites in vitrectomized diabetic eyes with recurrent vitreous hemorrhage: ultrasound biomicroscopy findings // Ophthalmology-2004.-Vol. 111.-№ 6.- P. 1215-1221.
15. Le Mer Y., Des Beauvas T., Raynaud J. Anterior fibrovascular proliferation. A rare complication of vitrectomy for proliferative diabetic retinopathy // J. F. Ophthalmol.-1996.-Vo. 19.- № 5.-P. 369-373.
16. Владимиров Ю. А., Арчаков А.И. Перекисное окисление липидов в биологических мембранах. // М. 1972.- 136 с.
17. Скоробогатова Е. С. Клиническое течение диабетической ретинопатии в зависимости от уровня компенсации гликемии. // Научно-практическая конференция «Сахарный диабет и глаз» 2006. – С. 218-222.

Əliyeva N.İ., Qasimov E.M., Ləmbəranskaya N.R.

DIABETİK HEMOFTALMIN YAG-LAZER CƏRRAHİYYƏSİ

Akademik Zərifə Əliyeva adına Milli Oftalmologiya Mərkəzi, Bakı ş., Azərbaycan

Açar sözlər: YAG lazer, lazerkoagulyasiya, diabetik retinopatiya

XÜLASƏ

Məqsəd: Residiv verən hemoftalm ilə fəsadlaşan proliferativ diabetik retinopatiyanın gedişatına YAG-lazer vitreolizisin təsirinin öyrənilməsi.

Material və metodlar: Residiv verən hemoftalm ilə fəsadlaşan proliferativ diabetik retinopatiyalı 53 pasiyentdə YAG-lazer vitreolizisi aparılmışdır. 32 halda (60,4%) total hemoftalm, 21 halda (39,6%) isə subtotal hemoftalm müşahidə edilmişdir. YAG-lazerin təsiri üçün impuls rejimdə işləyən «Alkon 3000 LE» lazer qurğusundan istifadə edilmişdir. Impulsun enerjisi 1-10 mJ, büllurun arxa hissəsindən orta hesabla 7 mm məsafədə, impulsların sayı 70-dən 90 qədər. YAG-lazer vitreotomiyasının seansları arasında interval 1-5 gün arası olmuşdur.

Nəticələr və müzakirələr: YAG-lazer vitreolizisin effektivliyi 84,3% təşkil etmişdir, bu da hemoftalmın tam və ya hissəvi sorulmasında, görmə itiliyinin artmasında, həmçinin müalicə fonunda proliferativ diabetik retinopatiyanın stabilləşməsində özünü göstərmişdir.

Aliyeva N.I., Kasimov E.M., Lemberanskaya N.R.

YAG LASER SURGERY OF DIABETIC HEMOPHTHALMIA

National Centre of Ophthalmology named after acad. Zarifa Aliyeva, Baku, Azerbaijan

Key words: YAG laser, laser coagulation, diabetic retinopathy

SUMMARY

Objective. Study of effect of YAG-laser vitreolysis on proliferative diabetic retinopathy complicated by recurrent hemophthalmia.

Materials and methods. YAG-laser vitreolysis was performed in 53 patients with proliferative diabetic retinopathy complicated by hemophthalmia. In 32 cases (60.4%) there was a total hemophthalmus, subtotal hemophthalmus - in 21 cases (39.6%). For YAG-laser the laser system «Alkon 3000 LE» was used operating in pulsed mode.

Pulse energy of 1-10 mJ at an average distance of about 7 mm from the posterior surface of the lens, the number of pulses from 70 to 90. The interval between sessions of YAG-laser vitrectomy ranged from 1-5 days.

Results and discussion. The effectiveness of YAG-laser vitreolysis was 84.3%, which was manifested in full or partial resorption of hemophthalmus, improvement in visual acuity, as well as stabilization of proliferative diabetic retinopathy during the treatment.

Для корреспонденции:

Алиева Натаван Иршад кызы, старший лаборант отдела глазных осложнений сахарного диабета и витреоретинальной хирургии.

Касимов Эльмар Мустафа оглы, доктор медицинских наук, профессор, директор Национального Центра Офтальмологии имени академика Зарифы Алиевой

Лемберанская Нармина Рауф кызы, кандидат медицинских наук, старший научный сотрудник отдела лазерной хирургии катаракты.

Тел.: (99412) 569-91-36, (99412) 569-91-37

Адрес: AZ1000, г.Баку, ул. Джавадхана, 32/15.

Email: administrator@eye.az ; www.eye.az ; natavan7777@mail.ru