

DIABETİK MAKULOPATİYALARIN DİAQNOSTİKA VƏ MÜALİCƏ TAKTİKASININ TƏYİN EDİLMƏSİNDƏ SPEKTRAL OPTİK KOHERENS TOMOQRAFİYANIN ROLU.

Akademik Zərifə Əliyeva adına Milli Oftalmologiya Mərkəzi, Bakı, Azərbaycan

Açar sözlər: diabetik retinopatiya, diabetik makulyar ödem, optik koherens tomoqrafiya, arxa vitrektomiya, arxa hialoid membran

Optik koherens tomoqrafiya (OKT) diabetik makulopatiya zamanı torlu qişanın mərkəzi hissəsinin qalınlığını kəmiyyətcə qiymətləndirmək və torlu qişa strukturunda, həmçinin preretinal şüşəyabənzər cisimdə olan patoloji morfoloji dəyişiklikləri aşkar etməyə imkan verən unikal müayinə üsuludur [1, 2]. Sübut olunduğu kimi, diabetik retinopatiyası olan xəstələrdə görmə funksiyasının itirilməsinin əsas səbəblərindən biri olan diabetik makulyar ödem (DMÖ) vaxtında aşkar edilməməsi və adekvat müalicə taktikasının seçilməməsi görmə itiliyinin geridönməz itirilməsi ilə nəticələnir [3, 4].

Bu amili nəzərə alaraq diabetik makulopatiyaların erkən diaqnostika və müalicə taktikasının təyin edilməsində spektral OKT-nin tətbiqi mühüm aktualıq kəsb edir.

İşin məqsədi – Spektral optik koherens tomoqrafiya müayinəsinin nəticələri əsasında diabetik retinopatiyası olmayan və diabetik makulopatiya ilə müşayiət olunan diabetik retinopatiyası olan şəkərli diabetli xəstələrdə makulada olan dəyişikliklərin öyrənilməsi və həmçinin düzgün müalicə üsulunun seçilməsi məqsədilə bu əlamətlərin sistemləşdirilməsi olmuşdur.

Tədqiqatın material və metodları. Tədqiqat zamanı 50 sağlam şəxs (100 göz) və şəkərli diabeti olan 261 xəstə (314 göz) müayinə edilmişdir. Tədqiqatın məqsədinə uyğun olaraq pasiyentlər 3 qrupa bölünmüşlər:

1. I qrup – diabetik retinopatiyası olmayan şəkərli diabetli 37 xəstə (51 göz)
2. II qrup – diabetik makulopatiya ilə müşayiət olunan diabetik retinopatiyası olan şəkərli diabetli 224 xəstə (263 göz)
3. Kontrol qrupu – 50 sağlam şəxs (100 göz).

I qrupda orta yaş göstəricisi 57.88 ± 10.90 , II qrupda 59.55 ± 3.18 , kontrol qrupunda isə 46.34 ± 17.54 olmuşdur.

Bütün xəstələrdə standart müayinə üsulları: vizometriya, tonometriya, kontaktsız asferik linzalar vasitəsilə biomikrooftalmoskopiya ilə yanaşı OKT (Spectral Cirrus HD-OCT, Carl Zeiss Meditec, USA, CA) müayinəsi aparılmışdır. Müayinə zamanı makulyar sahədə, 3 və 6 mm diametrində, 4 kvadrant üzrə torlu qişanın mərkəzi zonasının qalınlığı təyin edilmişdir. Bu zaman Macular Cube 512×218 və 5 Line Raster protokollarından istifadə edilmişdir. Makulanın qalınlığı daxili hüdudu membranla pigment epitel qatı arasında olan məsafə kimi təyin edilmişdir. Həmçinin makulyar sahənin həcmi müəyyən edilmişdir. Qeyd etmək lazımdır ki, OKT-də təyin olunan həcm göstəricisi makulopatiyalar zamanı makulanın konfigurasiyası və ödem yayılma sahəsi barədə təsəvvür yaradır. Bu göstərici xüsusən, diabetik makulyar ödem müalicəsi zamanı prosesin inkişaf dinamikasını izləməyə imkan verir.

Toplanmış nəticələr SPSS for windows proqramında (SPSS for windows, version 18, SPSS Inc., Chicago, JL, USA) məlumat bazası yaratmaqla sistemləşdirilmiş, statistik işləmələr SPSS statistik analiz proqramının köməyi ilə aparılmışdır. Hər bir dəyişən üçün orta göstərici (M, mean), orta göstəricinin xətası (standard error of mean), orta kvadratik kənarçıxma (standard deviation) təyin edilmişdir. Müxtəlif qruplarda orta göstəricilərin müqayisəsi Studentin t-kriterisi vasitəsilə yoxlanılmışdır. Alınmış məlumatların etibarlıq dərəcəsi P 0.05-dən aşağı olduqda etibarlı sayılmışdır.

Tədqiqatın nəticələri və onların müzakirəsi. Tədqiqat nəticəsində məlum olmuşdur ki, biomikroskopik olaraq makulyar sahədə patoloji dəyişikliklər aşkar olunmayan I qrupa daxil olan şəkərli diabetli xəstələrdə torlu qişanın müfəviq zonasının OKT müayinəsində aşkar olunan qalınlığı və makulanın həcmi normadan kənara çıxmır və kontrol qrupa daxil olan sağlam şəxslərdə makulanın OKT göstəricilərinə uyğun gəlir (cədvəl 1).

Cədvəl 1.

Kontrol qrupa aid olan sağlam şəxslərdə və I qrupa daxil olan şəkərli diabetli xəstələrdə makulanın mərkəzi hissəsinin qalınlığının statistik göstəriciləri

Parametrlər	Orta göstərici və orta kvadratik kənarəçixmə (kontrol qrup)	Orta göstərici və orta kvadratik kənarəçixmə (I qrup)
Fovea	258,48±18,356	252,90±22,082
Daxili dairə:		
Temporal	313,83±16,352	307,67±19,131
Superior	321,95±18,784	322,94±19,864
Nazal	314,93±21,072	322,82±20,625
İnferior	323,10±17,712	317,65±20,190
Xarici dairə		
Temporal	267,61±15,572	269,76±22,633
Superior	277,01±18,183	280,12±20,335
Nazal	279,14±24,730	297,67±17,892
İnferior	284,21±21,737	275,88±19,589
Makulanın həcmi	10,06±0,491	10,08±0,677

1-ci cədvəldə göstərilən makulanın mərkəzi hissəsinin qalınlığının göstəricilərinin fərqi Studentin t-kriterisi vasitəsilə yoxlanılmış və statistik etibarlı fərq qeyd edilməmişdir.

II qrupa daxil olan şəkərli diabetli xəstələrdə OKT müayinəsi zamanı tomoqrammada kistoz makulyar ödemlə yanaşı torlu qişanın və vitreomakulyar interfeysin digər struktur dəyişiklikləri: neyroepitelin seroz qopması (NEQ), vitreomakulyar traksiya (VMT), daxili hüdu di membranının (DHM) fibrozu, makulanın traksion qopması (MTQ), epiretinal membran (ERM) və quru makulopatiya da aşkar edilmişdir (cədvəl 2). Qeyd etmək lazımdır ki, biomikroskopik olaraq bəzi hallarda çətin aşkar olunan bu dəyişiklikləri OKT müayinəsində vizualizasiya etmək mümkün olmuşdur.

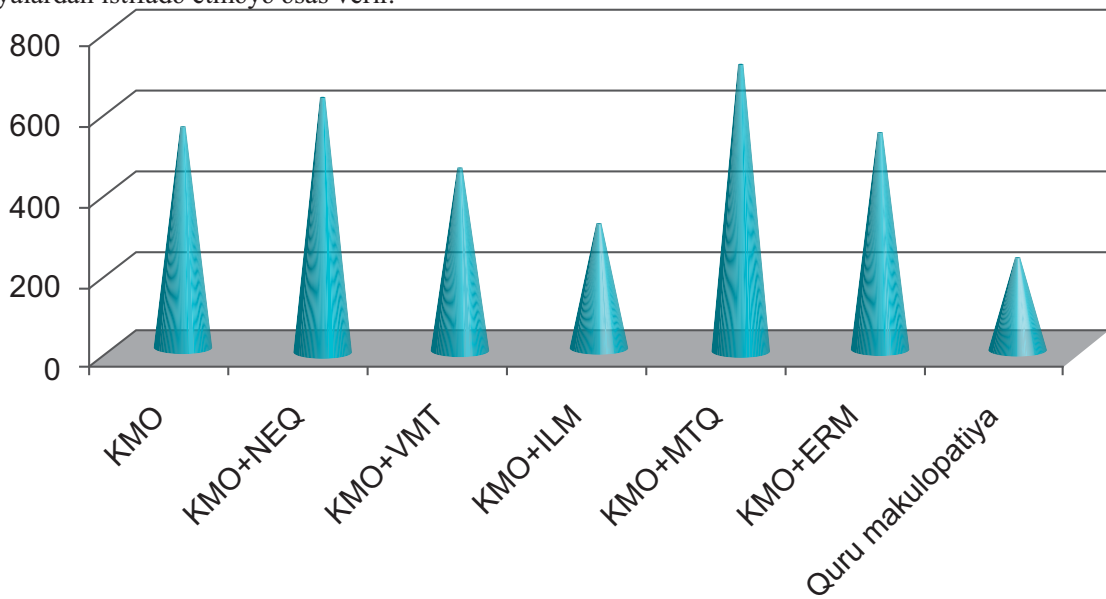
2-ci cədvəldən göründüyü kimi II qrupa aid 25,5% gözlərdə diabetik makulyar ödem vitreomakulyar interfeysdə olan patoloji dəyişikliklərlə: vitreomakulyar traksion sindrom, torlu qişanın daxili hüdu di membranının fibrozu, epiretinal membran, makulanın traksion qopması ilə; 30,8% gözlərdə isə neyroepitelin digər patologiyaları: onun seroz qopması və quru makulopatiya ilə müşayət olunmuşdur. Bu digər tədqiqatlarda da öz əksini tapır [5].

Cədvəl 2.

II qrupa daxil olan diabetik makulopatiya ilə müşayət olunan diabetik retinopatiyası olan şəkərli diabetli xəstələrdə makulanın mərkəzi hissəsinin qalınlığının statistik göstəriciləri

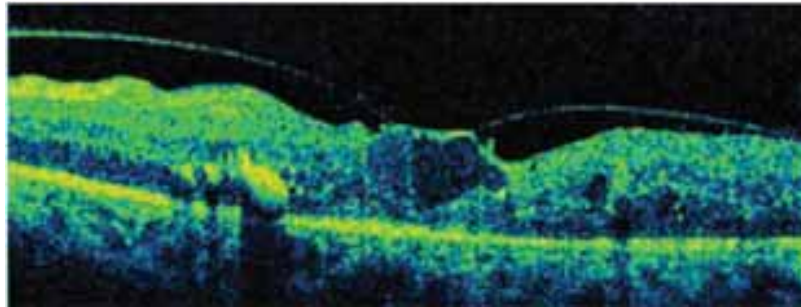
Aşkar olunan patoloji dəyişikliklər	Xəstələrin sayı (gözlərin sayı)	Yaşın orta göstəricisi	Mərkəzi hissəsinin qalınlığının orta göstəricisi (mkm) və orta kvadratik kənarəçixmə
KMÖ	94 (115)	59,05	571,31±126,893
KMÖ+NEQ	61 (76)	56,36	632,61±138,421
KMÖ+VMT	14 (15)	62,73	453±118,854
KMÖ+DHM fibrozu	7 (7)	58,43	306±61
KMÖ+MTQ	14 (14)	59,57	704,43±83,289
KMÖ+ERM	29 (31)	61,03	544,81±128,703
Quru makulopatiya	5 (5)	62	239,6±24,481

Qeyd etmək lazımdır ki, makulanın traksiyon qopması və neyroepitelin seroz qopması ilə müşayət olunan kistoz makulyar ödem zamanı makulanın qalınlığının göstəriciləri daha yüksək olmuşdur (şəkil 1). Bu da əvvəlcədən lazer müalicəsinin effektivliyinin zəif olması proqnozunu verməklə, digər müalicə üsullarından – cərrahi və intravitreal inyeksiyalardan istifadə etməyə əsas verir.



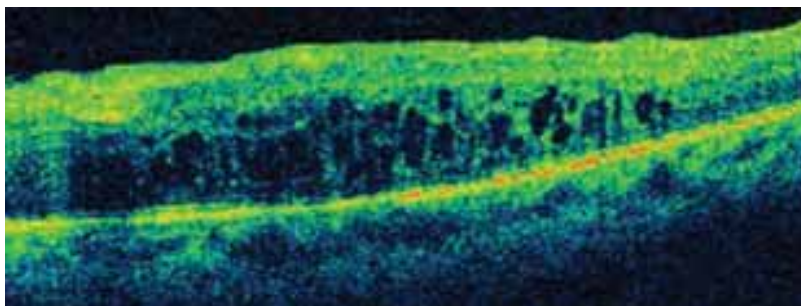
Şəkil 1. Kistoz makulyar ödem və onu müşayət edən vitreoretinal interfeysin patologiyası zamanı makulanın mərkəzi hissəsinin qalınlığı

Ədəbiyyatda əks olunduğu kimi vitreomakulyar traksiyon sindromu diabetik makulopatiyaların bir forması kimi ayırmaq lazımdır [6] (şəkil 2). Belə ki, vitreomakulyar traksiyanın mövcud olması arxa hialoid membranın xaric olunması ilə müşayət olunan arxa vitrektomiyanın aparılmasına bilavasitə göstərir [7]. İndiki gündə müvafiq müalicə üsulu görmə funksiyasının müsbət proqnozunu təmin etmək cəhətdən yeganə patogenetik yönümlü əməliyyat sayılır.



Şəkil 2. Kistoz makulyar ödemlə müşayət olunan vitreomakulyar traksiya

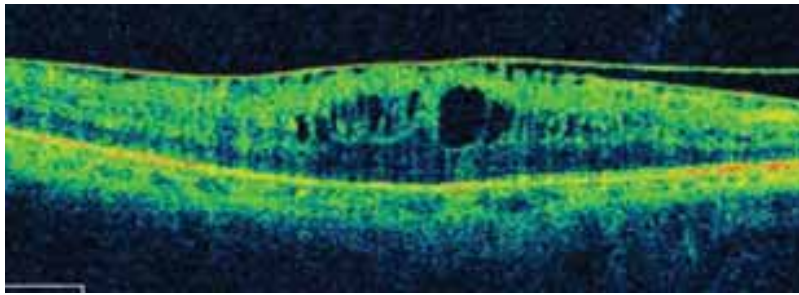
Daxili hüdudi membranın fibrozu ilə müşayət olunan makulyar ödemi də diabetik makulopatiyaların digər bir qrupuna aid etmək məqsədyönlüdür [6] (şəkil 3).



Şəkil 3. Kistoz makulyar ödemlə müşayət olunan daxili hüdudi membranın fibrozu

Matsunara N. və həmkarlarının (2005) göstərdikləri kimi diabetik makulyar ödem zamanı daxili hüdudi membranda əhəmiyyətli dərəcədə histoloji və immunoloji dəyişikliklər baş verir. Hüceyrə elementlərinin miqdarının artması və daxili hüdudi membranın qalınlaşması qeyd olunur. Bu dəyişikliklər şəkərli diabetli xəstələrdə makulyar ödem davamlı olması üçün vacib faktor hesab edilir [8]. Bundan başqa fibroz dəyişikliyə məruz qalmış daxili hüdudi membran təqəllüs edərək torlu qişa qatlarının deformasiyasına səbəb olan horizontal traksiya yaradır, bu isə hətta lazer müalicəsi və ya intravitreal triamsinolon inyeksiyası nəticəsində makulyar ödem sorulmasından sonra belə torlu qişanın strukturunun normal hala qayıtmasına mane olur. Bu patologiya zamanı şüşəyəbənzər cismin arxa hüdudi membranının və daxili hüdudi membranın xaric olunması ilə müşayət olunan arxa vitrektomiya əməliyyatı ümidverici müalicə üsulu hesab edilir [9].

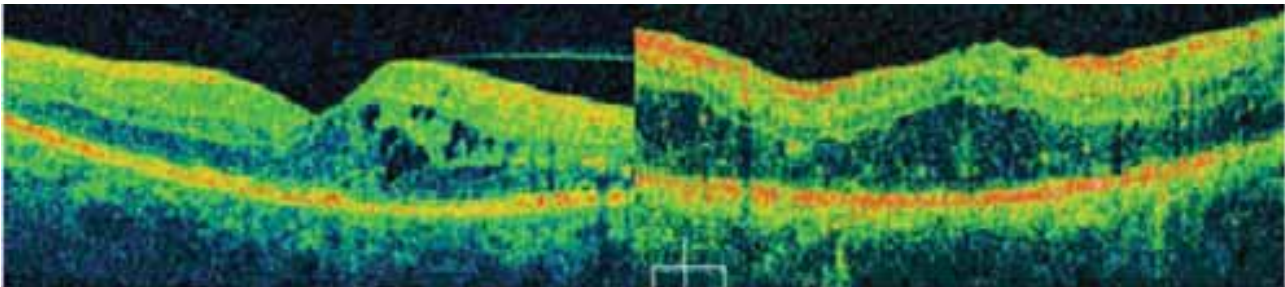
Epiretinal membranla müşayət olunan makulyar ödem də öz növbəsində diabetik makulopatiyanın bir forması kimi ayırd edilməlidir (şəkil 4). Belə ki, bu zaman cərrahi müalicə taktikası kimi arxa hüdudi membranla yanaşı epiretinal membranın ayrılması və əgər daxili hüdudi membranda fibroz dəyişikliklər varsa onun da xaric edilməsi ilə müşayət olunan arxa vitrektomiya seçilməlidir [10].



Şəkil 4. Kistoz makulyar ödemlə müşayət olunan epiretinal membran

Həmçinin tədqiqat zamanı diabetik retinopatiya fonunda 14 gözdə makulanın traksiyon qopması qeyd edilmişdir ki, bu halda arxa hüdudi membranın xaric olunması ilə müşayət olunan arxa vitrektomiya düzgün müalicə üsulu hesab olunur [11].

Makulopatiyaların digər çoxsaylı qrupunu vitreomakulyar interfeysdə dəyişikliklərlə müşayət olunmayan makulyar ödem təşkil etmişdir (şəkil 5).



Şəkil 5. Fokal (solda) və diffuz (sağda) makulyar ödem

Ədəbiyyatda göstəriləni kimi bu halda lazer müalicəsi ilə yanaşı damar endotelial böyümə faktorunu blokada edən və steroid preparatlarının intravitreal yeridilməsi anatomik və funksional nəticə almağa imkan vermişdir [15, 16].

Apardığımız tədqiqatlardan məlum olduğu və ədəbiyyatda təsdiqini tapdığı kimi [12] lazer müalicəsinin effektivliyi ödem yayılmasından daha çox onun hündürlüyündən və OKT müayinəsində təyin edilən torlu qişanın summar həcmindən asılı olmuşdur. Adətən foveolyar refleks saxlanması ilə müşayət olunan makulyar sahənin ümumi həcmi 11-13 mm³-dən, foveolyar sahənin orta qalınlığı 340 mkm-dan aşağı olan yastı ödemlərdə lazer müalicəsindən sonra makulyar ödem ləğvinə nail olmaq mümkün olmuşdur. Daha yüksək ödemlərdə lazer müalicəsinin effektivliyi az olduğu üçün [13] daha təsirli müalicə taktikası seçmək lazımdır. Məlum olmuşdur ki, bu hallarda arxa hüdudi membranın xaric olunması ilə müşayət olunan arxa vitrektomiya əməliyyatı da kifayət qədər təsirli deyildir [14]. Hal-hazırda xaricdə və eləcə də Milli Oftalmologiya Mərkəzində təkə arxa hialoid membran deyil, yanaşı olaraq daxili hüdudi membranın da xaric edilməsi ilə müşayət olunan arxa vitrektomoyanın effektivliyinin və həmçinin intravitreal triamsinolon inyeksiyasının nəticələrinin qiymətləndirilməsi istiqamətində perspektivli işlər aparılır [15, 16].

Diffuz diabetik makulyar ödemənin lazer müalicəsinin uzaq OKT müayinəsi göstəricilərinin araşdırılması nəticəsində müalicənin aparılmasına baxmayaraq, əksər hallarda ödemənin uzun aylar, bəzən isə illər davam etməsi məlum olmuşdur ki, bu da ədəbiyyat göstəricilərinə uyğun gəlir [8, 17].

Lazer müalicəsi almış 5 xəstədə müalicənin uzaq dövründə makulyar sahədə degenerativ dəyişikliklər müşahidə olunmuşdur. Bu dəyişiklikləri «quru» makulopatiya kimi ifadə etmək olar. Quru makulopatiyalar qrupuna, həmçinin lazer təsirinə məruz qalan yerlərdən başlayan pigment epitelin sürünən və bir-biri ilə birləşən atrofiyasını da daxil etmək lazımdır. Bu quru makulopatiyaların əsas xüsusiyyəti onların indiki dövrdə effektivliyi təsdiq olunmuş müalicə üsulunun olmamasındadır. Quru və ödemli makulopatiyalar birgə müşahidə oluna bilər ki, bu da müalicənin proqnozunu pisləşməsi ilə müşayiət olunur. Lakin bu amil diabetik makulopatiyanın ödemli komponentinin müalicəsindən imtina etməyə əsas vermir.

Yekun. Tədqiqat nəticəsində diabetik makulopatiya ilə müşayiət olunan diabetik retinopatiyası olan şəkərli diabetli xəstələrdən fərqli olaraq diabetik retinopatiyası olmayan şəkərli diabetli xəstələrdə makulanın mərkəzi hissəsinin qalınlığının OKT göstəricilərinin sağlam şəxslərdə göz dibinin həmin zonasının göstəriciləri ilə uyğun olması müəyyən edilmişdir.

OKT müayinəsində lazer və intravitreal inyeksiyalara rezistent kistoz makulyar ödemənin vitreoretinal interfeysdə olan dəyişikliklərlə müşayiət edilməsi aşkar edilmişdir.

Diabetik makulopatiyaların müxtəlif formalarını aşkar etməyə imkan verən Spektral OKT müayinəsi nəticəsində alınmış göstəricilərin sistemləşdirilməsi diabetik makulopatiyaların daha təsirli – cərrahi, kombinə olunmuş (intravitreal inyeksiya+lazer, intravitreal inyeksiya+arxa vitrektomiya, arxa vitrektomiya +İLM piling) kimi müalicə üsullarının seçilməsinə əsas vermişdir.

ƏDƏBİYYAT

1. Родин А.С., Большунов А.В., Габель В.П., Габлер Б. Применение оптической когерентной томографии для диагностики ретинальной патологии // Рефракционная хирургия и офтальмология, М., 2001, с.26-29.
2. Fujimoto J.G., Pitris C., Boppart S.A., Brezinski M.E. Optical coherence tomography: an emerging technology for biomedical imaging and optical biopsy // Neoplasia, 2000, vol.2, p.9-25.
3. Астахов Ю.С., Григорьева Ф.Е., Шкляров Н.Н., Шадричев Ф.Е. Сравнение различных методов диагностики диабетического макулярногo отека / Сборник научных статей по материалам научно-практической конференции «Сахарный диабет и глаз», М., 2006, с.15.
4. Antcliff R.J, Marshall J. The pathogenesis of edema in diabetic maculopathy / Semin Ophthalmol., 1999, vol.14, p.222-232.
5. Абдуллаева Э.А., Шахмалиева А.М., Алиев Х.Д., Рустамбекова Г.Р. Роль витреоретинального взаимодействия в развитии патологии макулярной области / Oftalmologiyanın aktual problemləri” məqalələr toplusu, Bakı, 2010, səh. 18-21.
6. Балашевич Л.И., Байбородов В., Гацу М.В. и др. Патология витреомакулярного интерфейса при отслойке задней гиалоидной мембраны / XIV Міжнародний науковий симпозиум «Одеса-Генуя» «Дистрофічні захворювання органа зору», Одеса, 2005, с. 7-8.
7. Балашевич Л.И., Байбородов В., Джусоев Т.М. и др. Патология витреомакулярного интерфейса при отслойке задней гиалоидной мембраны / Юбил. Науч.-практ. Конф. Офтальмол. Посв. 100-летию со дня рожд. Проф. Бирич Т.В., Минск, 2005, с. 123-131.
8. Matsunara N., Ozeki H., Hirabayashi H. et al. Histopathologic tvaluation of the internal limiting membrane surgically excised from eyes with diabetic maculopathy // Retina, 2005, vol. April-May, p.311-316.
9. Stefanitou M., Aspiotis M., Kalogeropoulos C. et al. Vitrectomy results for diffuse diabetic macular edema with and without inner limiting membrane removal // European Journal of Ophthalmology, 2004, vol.14, №2, p.137-143.
10. Kwok A.K., Lai T.Y., Yuen K.S. Epiretinal membrane surgery with or without internal limiting membrane peeling // Clin. Experiment. Ophthalmol., 2005, vol.33, №4, p.379-385.
11. Lewis H., Abrams G.W., Blumenkrans M.S. Vitrectomy for diabetic macular traction and edema associated with posterior hyaloidal traction // Ophthalmology, 1992, vol. 99, p.753-759.
12. Балашевич Л.И., Гацу М.В., Чиж Л.В. Сравнительная оценка эффективности микрофотокоагуляции и надпороговой лазерной коагуляции в лечении диффузного диабетического макулярногo отека / Матеріали II Міжнародної конференції офтальмологів та ендокринологів «Актуальні проблеми діагностики та лікування судинно-ендокринних захворювань органа зору», Київ, 2005, с. 14-15.

13. Балашевич Л.И., Гацу М.В., Измайлов А.С. Осложнения длительно существующего диффузного диабетического макулярного отека / XIV Міжнародний науковий симпозиум «Одеса-Генуя» «Дистрофічні захворювання органа зору», Одеса, 2005, с. 9-10.
14. Hee M.R., Puliafito C.A., Wong C. Quantitative assessment of macular edema with optical coherence tomography // Arch. Ophthalmol., 1995, vol.113, p.1019-1029.
15. Kərimov M.İ., Babayeva R.E., Əliyev X.D. Diabetik makula ödemi zamanı kombinə olunmuş intravitreal triamsinalon asetonid inyeksiyası və lazer koagulyasiyası müalicəsinin makulanın anatomik göstəricilərinə təsiri // "Oftalmologiya" Elmi praktik jurnal, Bakı, 2009, №1, səh.17-23.
16. Балашевич Л.И., Гацу М.В., Байбородов В. Стероидная терапия диффузного диабетического макулярного отека / Матеріали II Міжнародної конференції офтальмологів та ендокринологів «Актуальні проблеми діагностики та лікування судинно-ендокринних захворювань органа зору», Київ, 2005, с. 15-16.
17. Lee C.M., Olk R.J. Modified grid laser photocoagulation for diffuse diabetic macular edema: long term visual results // Ophthalmology, 1991, vol.98, p.1594-1602.

Агаева Г.Г., Алиев Х.Д., Абдуллаева Э.А.

РОЛЬ ОПТИЧЕСКОЙ КОГЕРЕНТНОЙ ТОМОГРАФИИ В ДИАГНОСТИКЕ И ОПРЕДЕЛЕНИИ ТАКТИКИ ЛЕЧЕНИЯ ДИАБЕТИЧЕСКИХ МАКУЛОПАТИЙ.

Национальный Центр Офтальмологии имени акад. Зарифы Алиевой, г.Баку

Ключевые слова: оптическая когерентная томография, диабетическая ретинопатия, диабетический макулярный отек, задняя витректомия

РЕЗЮМЕ

Цель исследований заключалась в изучении изменений в центральной части макулы по данным оптической когерентной томографии (ОКТ) у больных сахарным диабетом без диабетической ретинопатии и при диабетической ретинопатии, сопровождающейся диабетической макулопатией и в систематизации проявления диабетических макулопатий для выбора оптимального метода лечения. Проведено обследование 50 здоровых лиц (100 глаз) и 261 больного (314 глаз) с сахарным диабетом. Все обследованные были разделены на 3 группы: I группа – 37 больных (51 глаз) сахарным диабетом без диабетической ретинопатии, II группа - 224 больных (263 глаз) сахарным диабетом с диабетической ретинопатией, сопровождающейся диабетической макулопатией и контрольная группа – 50 здоровых лиц (100 глаз). Наряду со стандартными методами обследования для всех пациентов выполнялась оптическая когерентная томография. ОКТ проводилась с помощью прибора Spectral Cirrus HD-OCT (Carl Zeiss Meditec, USA, CA). В результате исследований было выявлено, что ОКТ данные толщины центральной части макулы не отличаются у здоровых лиц и больных сахарным диабетом без диабетической ретинопатии. При резистентном к лазерному лечению кистозном макулярном отеке при проведении ОКТ были выявлены изменения в витреоретинальном интерфейсе. ОКТ позволяет диагностировать различные формы диабетических макулопатий. Полученные данные могут быть основой для более эффективных хирургических и комбинированных методов лечения.

Aghayeva G.Q., Aliyev Kh.D., Abdullayeva E.A.

ROLE OF THE OPTICAL COHERENT TOMOGRAPHY IN DIAGNOSIS AND DEFINITION OF THE DIABETIC MACULOPATHY TREATMENT TACTICS.

National Ophthalmology Centre named after acad. Zarifa Aliyeva, Baku.

Key words: optical coherent tomography, diabetic retinopathy, diabetic macular edema, pars plana vitrectomy

SUMMARY

The aim of the researches is to study the changes in macular areas at the diabetic patients without retinopathy with diabetic retinopathy accompanied with diabetic maculopathy according to the results of optical coherent tomography (OCT) and in systematization of manifestations of diabetic maculopathy for screening of the optimum method of treatment. Examination of 50 healthy persons (100 eyes) and 261 patient (314 eyes) with diabetes were conducted. All patients were divided into 3 groups: I group – 37 diabetic patients (51 eyes) without retinopathy, II group - 224 diabetic patients with retinopathy manifestation of diabetic maculopathy (263 eyes) and control group – 50 healthy persons (100 eyes). Along with the standard methods of examination for all patients the optical coherent tomography was conducted. OCT was performed using Spectral Cirrus HD-OCT (Carl Zeiss Meditec) equipment. As a result of researches it has been revealed that OCT data's of thickness of the central part of macula haven't difference at healthy persons and diabetic patients without retinopathy. At resistant to laser treatment cystous macular hypostasis during the OCT, changes in vitreoretinal interface were revealed. The obtained revealed that OCT allows diagnosing of the various forms of diabetic maculopathy and helps to choose the most suitable methods of laser or surgical treatment.

Korrespondensiya üçün:

Ağayeva Gülnar Qəzənfər qızı, şəkərli diabetin göz fəsadları və vitreoretinal cərrahiyyə şöbəsinin kiçik elmi işçisi

Abdullayeva Elmira Ələkbər qızı, tibb elmləri namizədi, şəkərli diabetin göz fəsadları və vitreoretinal cərrahiyyə şöbəsinin aparıcı elmi işçisi

Əliev Xalid Dilavvər oğlu şəkərli diabetin göz fəsadları və vitreoretinal cərrahiyyə şöbəsinin həkim-oftalmoloqu

Tel.: (99412) 569-09-07, (99412) 569-09-47

Ünvan: AZ1000, Bakı şəh., Cavadxan küç., məhəllə 32/15.

Email: administrator@eye.az : www.eye.az