

ОПТИЧЕСКИЙ КОГЕРЕНТНЫЙ ТОМОГРАФ ПЕРЕДНЕГО СЕГМЕНТА ГЛАЗА «VISANTE OCT»

Национальный Центр Офтальмологии имени академика Зарифы Алиевой, Г.Баку, Азербайджан

В настоящее время современную офтальмологию уже сложно представить без такого метода исследования состояния переднего отдела глаза, как оптическая когерентная томография (ОКТ или OCT – аббревиатура от англ. optical coherence tomography). Приоритет в разработке физических принципов метода ОКТ, а также его внедрение в клиническую практику принадлежит американским ученым. Сегодня ОКТ активно используют в различных областях медицины (кардиология, стоматология, гастроэнтерология, урология, дерматология и др.), однако наиболее широко возможности метода реализованы в офтальмологии, что обусловлено прозрачностью оптических сред глаза и сетчатки.

Когерентный томограф Visante OCT (“Zeiss”) – первый диагностический прибор, позволяющий получить четкое, с мельчайшими подробностями, изображение поперечного (аксиального) среза переднего отрезка глаза без использования анестезии и применения сложной иммерсионной техники. В нашем центре применяется оптическая когерентная томография при помощи аппарата Visante OCT (Zeiss-Germany). Уникальность Visante OCT состоит в разнообразии возможностей его применения. В различных областях офтальмологии и офтальмохирургии сверхточные измерения и высококачественное детализированное изображение интересующей области обеспечивают дополнительную информацию, важную для уточнения диагноза, выбора метода лечения, контроля его эффективности и тактики ведения послеоперационного периода (рис. 1).

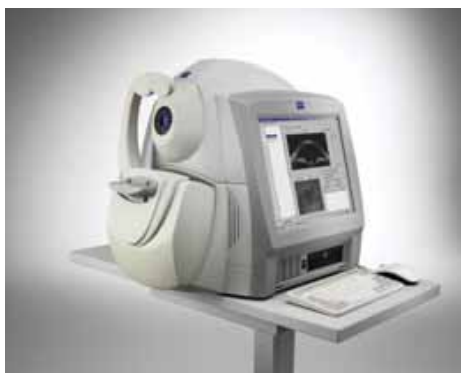

Рисунок 1. Visante OCT (Zeiss-Germany).

Физический принцип работы ОКТ аналогичен ультразвуковому принципу, с той лишь разницей, что в когерентной томографии для зондирования биоткани применяются не акустические (звуковые) волны, а оптическое излучение ближнего инфракрасного диапазона (1300 нм) (рис. 2). Источником излучения при данном методе является суперлюминесцентный диод.

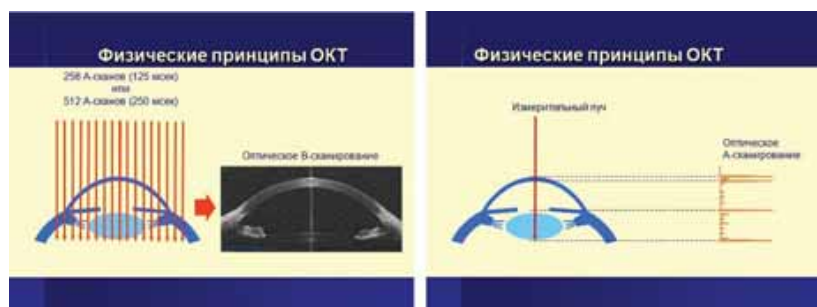

Рисунок 2. Физические принципы ОКТ.

В результате Visante OCT обеспечивает получение великолепных изображений и проведение высокоточных измерений, которые существенно повышают достоверность диагностики и помогают улучшить качественные результаты проводимого лечения. Не менее важным является то, что работать на Visante OCT чрезвычайно просто, поэтому исследование переднего сегмента методом оптической когерентной томографии может быть легко включено в алгоритм повседневной работы. При этом значительно расширяется диапазон диагностической информации о пациенте, что позволяет глубже и подробнее понять особенности патологического процесса.

Уникальность Visante OCT состоит в разнообразии возможностей его применения. В различных областях офтальмологии и офтальмохирургии сверхточные измерения и высококачественное детализированное изображение интересующей области обеспечивают дополнительную информацию, важную для уточнения диагноза, выбора метода лечения, контроля его эффективности и тактики ведения послеоперационного периода.

- Измерительные инструменты прибора позволяют определить любые линейные и угловые размеры интересующего объекта, в том числе, истинную глубину передней камеры (от эндотелия до передней поверхности хрусталика), ее внутренний диаметр, ширину угла. Результаты измерения угла позволяют быстро, точно и надежно оценить клиническую ситуацию «узкого угла». Распечатка изображения переднего сегмента возможна как с результатами измерений, так и без них (рис.3).

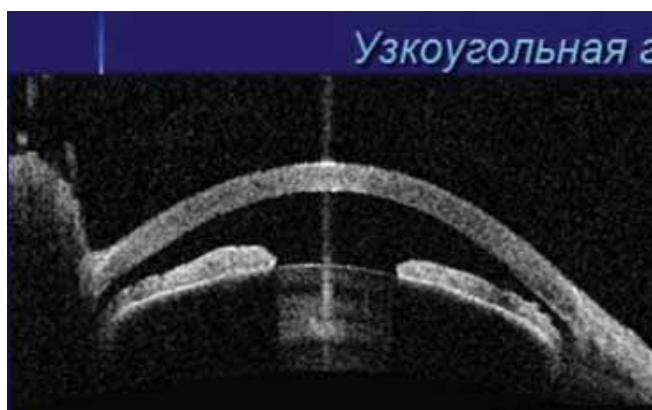

Рисунок 3. Диагностика узкоугольной глаукомы.

- Прибор позволяет получить поперечные (аксиальные) срезы роговицы с высоким разрешением, обеспечивающие информацию о клиническом состоянии. Быстрота сканирования в режиме составления пахиметрической карты гарантирует высокую точность полученных измерений, которые могут быть использованы при проведении рефракционных операций, а также имеют большое значение при диагностике гипертензии и глаукомы (рис.4).

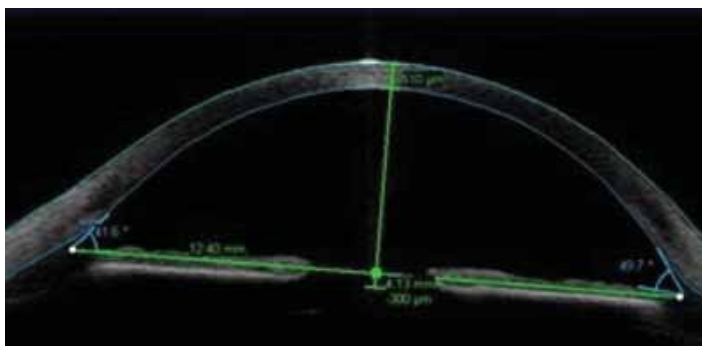


Рисунок 4. Дооперационное исследование переднего сегмента глаза.

- Прибор позволяет получить информацию о клиническом состоянии радужной оболочки, которая может быть использована для диагностики различных заболеваний (рис. 5).

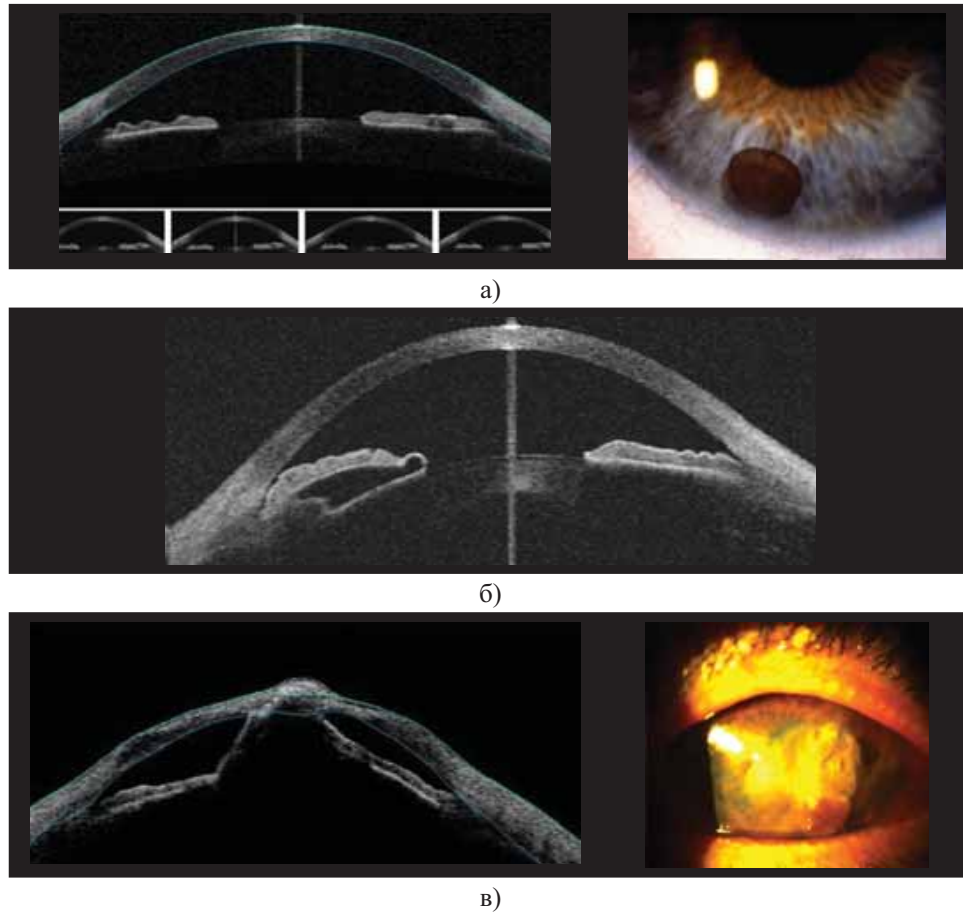


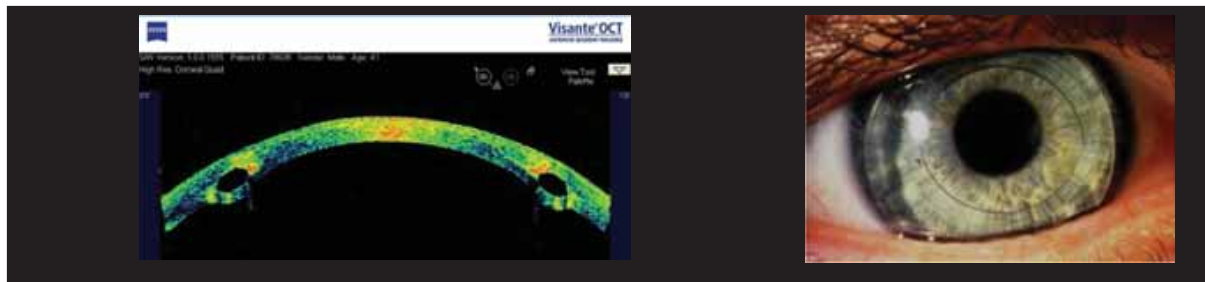
Рисунок 5. а) меланома радужной оболочки; б) киста радужной оболочки; в) лейкома роговицы с перфорацией.

- Прибор позволяет бесконтактным методом непосредственно после операции измерить и документировать толщину роговичного клапана, сформированного в ходе операции, и остаточную толщину стромы роговицы. В режиме обработки изображения есть очень удобный инструмент для одновременного измерения обоих параметров в любой точке роговицы с последующим цветовым картированием и распечаткой таблицы полученных данных. Поскольку Visante OCT использует полностью бесконтактный оптический метод, исследование является абсолютно безопасным для состояния роговицы в послеоперационном периоде (рис.6).

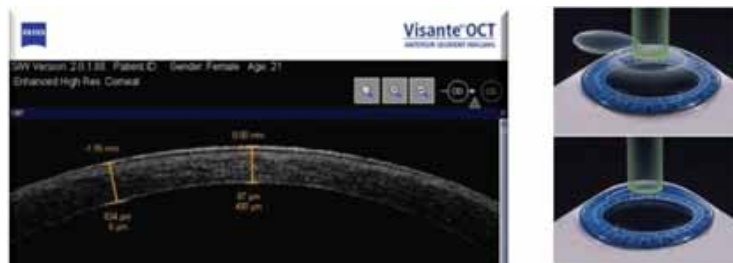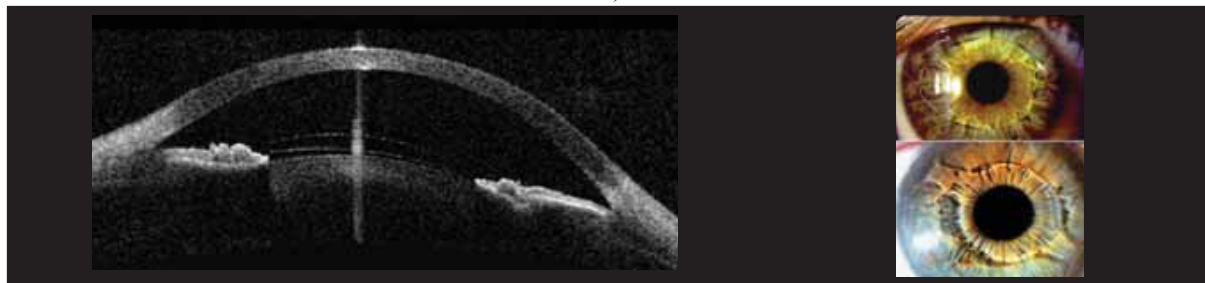


Рисунок 6. Толщина роговичного клапана, сформированного в ходе операции Femto-LASIK, и остаточная толщина стромы роговицы.

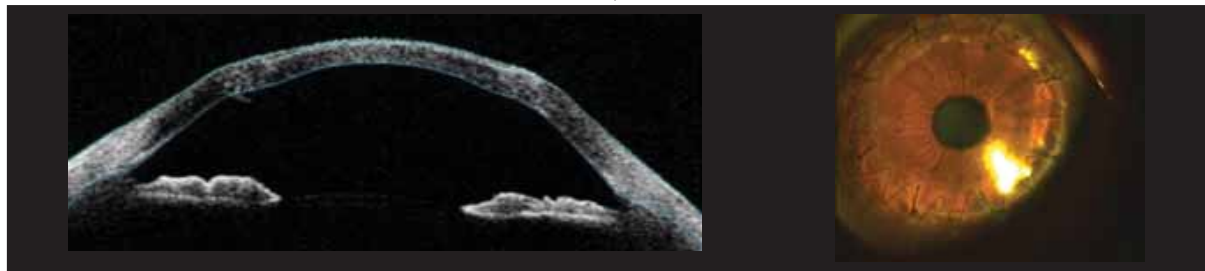- Прибор предоставляет великолепные возможности визуализации ИОЛ и других имплантатов в послеоперационном периоде, а также оценки их взаимного топографического расположения со структурами переднего сегмента глаза. Наличие встроенной оптической системы со сменными линзами позволяет регистрировать динамические изменения, происходящие в связи с аккомодацией. Результаты могут быть распечатаны как протокол дополнительного исследования пациента (рис. 7).



a)



b)



v)

Рисунок 7. а) интрастромальные сегменты; б) факичная ИОЛ; в) состояние после сквозной кератопластики.

- Отличается простотой использования и высокой степенью автоматизации, оснащен моторизованным упором для подбородка, внутренней и наружной фиксационными мишенями и интуитивным пользовательским интерфейсом.

Таким образом, оптический когерентный томограф для переднего отрезка глаза OCT Visante является достаточно ценным диагностическим прибором в фоторефракционной хирургии, хирургии глаукомы, так как позволяет получить достоверные и высокоточные данные, многие из которых пока невозможно получить другими способами.

Abduləliyeva F.A., Huseynov X.R., Mirişova M.F

GÖZÜN ÖN SEGMENT PATOLOGİYALARINDA OPTİK KOGERENT TOMOGRAF «VİSANTE OCT»

Akademik Zərifə Əliyeva adına Milli Oftalmologiya Mərkəzi, Bakı ş., Azərbaycan

XÜLASƏ

Bizim mərkəzdə Visante OCT (Zeiss-Germany) aparatının köməyi ilə göz almasının ön segmentinin optik kogerent tomografiyası həyata keçirilir. Optik kogerent tomografiya metodu bizim klinik və diagnostik praktikamızın müxtəlif sahələrində öz əksini tapanmışdır.

Beləliklə, demək olar ki, müasir diaqnostik pribrorların köməyi sayəsində optik kogerent tomografiya göz almasının ön segmentin patolojiyasının öyrənilməsi üçün yeni imkanlar açır. Göz almasının ön segmentin patolojiyasında metodun dürüstlüyü onun oftalmogiyada yüksək praktik dəyərini geyd edir.

«VISANTE OCT» IS OPTIC KOGERENT TOMOGRAF OF EYE ANTERIOR SEGMENT

National Ophthalmological Centre named after Zarifa Alieva, Baku, Azerbaijan

SUMMARY

Visante OCT is providing significant value in refractive surgery as well as cornea and glaucoma diagnoses and treatments. The diagnostic imaging capabilities are aligned with recently introduced technologies including Phakic IOLs and the femtosecond laser for Keratoplasty.

Additionally, Visante OCT provides a level of ocular detail that was previously unavailable in an everyday clinical setting. This allows the physician to have an “offensive” strategy to assist with surgical planning as well as a “defensive” strategy to document pathology and post-operative complications. The versatility of the OCT platform suggests that over time and with additional functionality, Visante OCT could become a “must have” for anterior segment surgery.