

РАННИЕ ПРИЗНАКИ ПАТОЛОГИЧЕСКИХ ИЗМЕНЕНИЙ ГЛАЗА ПРИ НАЧАЛЬНОЙ СТАДИИ ШКОЛЬНОЙ МИОПИИ.

Национальный Центр Офтальмологии имени академика Зарифы Алиевой, г.Баку

Проблема возникновения и прогрессирования миопии является одной из основных в патологии зрения у детей школьного возраста [1]. Известно, что в большинстве случаев приобретенная миопия развивается в школьном возрасте, причем пик приходится на возраст 10-14 лет [5]. В последнее время наше внимание привлек тот факт, что при обследовании школьников с начальной степенью миопии в ряде случаев выявляется патология периферического отдела глазного дна (37%). Как известно, изменения в этой области в виде ретиношизиса, решетчатой дистрофии и хориоретинальной атрофии нередко являются ранним признаком осложненной миопии и, в частности, отслойки сетчатки. Отслойка сетчатки до настоящего времени продолжает оставаться одной из самых тяжелых патологий глаза, ведущей к инвалидизации лиц, чаще молодого трудоспособного возраста.

По литературным данным, у 92% пациентов причиной данного заболевания являются различные формы периферических хориоретинальных дистрофий (ПХРД). По статистике ПХРД развивается у лиц, страдающих миопией – в 30-40% случаев, с гиперметропией – в 6-8%, с нормальным зрением – в 2-5%. Коварность отслойки сетчатки состоит в том, что зачастую, в начальных стадиях ее отсутствуют какие-либо выраженные симптомы, и пациенты обращаются к врачу-офтальмологу лишь, когда болезнь прогрессирует, и отслойка доходит до центральных отделов глазного дна [3].

Цель нашей работы заключалась в выявлении у больных со школьной миопией слабой степени ранних признаков патологических изменений глазного дна.

Материал и методы. В связи с вышеизложенным, объектом исследования явилась группа школьников с данной патологией и миопическим астигматизмом слабой степени. Всем школьникам проводились следующие исследования: визометрия без и с коррекцией; определение рефракции путем скиаскопии и рефрактометрии; эхобиометрия; определение резерва относительной аккомодации; обследование глазного дна прямой офтальмоскопией и с помощью щелевой лампы и трехзеркальной линзы Гольдмана для исследования периферии глазного дна. Под нашим наблюдением находилось 93 школьника с миопией: I группа со сферической миопией слабой степени 0,5 D – 2,5 D (58 школьников – 62,4%); II группа со сферической миопией со степенью 0,5 D – 2,5 D и астигматизмом, не превышающим 1,0 D-1,5 D (35 школьников – 37,6%). Острота зрения в I группе в среднем составила без коррекции 0,1-0,4, с коррекцией – 1,0; во II группе острота зрения соответственно 0,1-0,3 и 0,8-1,0. Время наблюдения обследуемых школьников 0,5-1,5 года. Возраст школьников варьировал от 8 до 14 лет: 8-9 лет со сферической миопией – 21 школьник (22,6%), с миопическим астигматизмом – 10 школьников (10,7%); 10-12 лет со сферической миопией – 19 школьников (32,7%), с миопическим астигматизмом – 11 школьников (11,8%); 13-14 лет со сферической миопией – 18 школьников (19,3%), с миопическим астигматизмом – 14 школьников (15,1%).

Следует отметить, что с увеличением возраста степень миопии варьировала в различных пределах. Интересен тот факт, что при опросе обследуемых школьников отчетливо выделялся наследственный фактор (77%): наличие миопии у одного или обоих родителей, у близких родственников. У 84% школьников отмечалось раннее обучение чтению и играм на компьютере.

Результаты и их обсуждение. Данные эхобиометрии показывают вариабельность в отношении показателей длины передне-задней оси глаза и составляют от 22,3 до 24,7 мм (табл. 1).

Таблица 1.

Показатели эхобиометрии

| Возраст | Длина ПЗО (в среднем) в мм |
|-----------|----------------------------|
| 8-9 лет | 22,7 |
| 10-12 лет | 23,6 |
| 13-14 лет | 24,3 |

Полученные данные подтверждают роль удлинения глазного яблока в развитии и прогрессировании миопии.

Увеличение и восстановление запаса относительной аккомодации в процессе лечения близорукости можно считать одним из основных критериев в оценке перспектив стабилизации близорукости [2].

Учитывая роль аккомодации на начальном этапе развития миопии, нами изучено состояние резерва относительной аккомодации у школьников. Полученные данные показали снижение возрастных норм резерва относительной аккомодации (табл.2).

Таблица 2.

Показатели запаса относительной аккомодации

| Возраст | Данные ЗОА (в среднем) в D |
|-----------|----------------------------|
| 8-9 лет | 3,8 |
| 10-12 лет | 3,1 |
| 13-14 лет | 2,8 |

Обследование глазного дна при прямой офтальмоскопии не выявило отклонений со стороны центрального отдела. Однако, следует иметь в виду, что изменения в области глазного дна могут быть в виде ретиношизиса, решетчатой дистрофии (рис. 1) и хориоретинальной атрофии, которые нередко являются ранним признаком осложненной миопии [3].

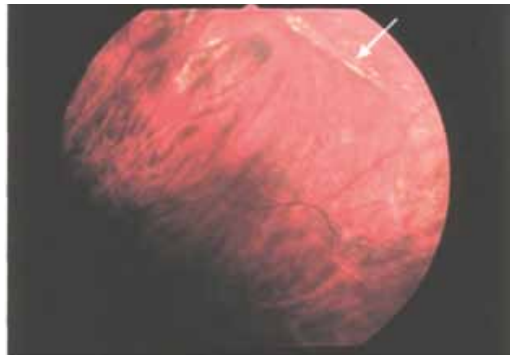
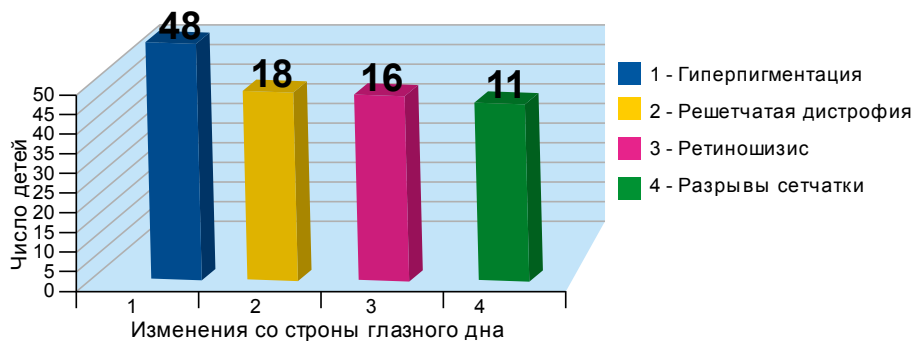


Рис. 1. «Решетчатая» дистрофия.

В связи с этим всем больным проводили обследование глазного дна при прямой офтальмоскопии. При обследовании периферического отдела линзой Гольдмана отмечались изменения нетипичные при данной степени миопии: гиперпигментация, решетчатая дистрофия, ретиношизис и незначительные разрывы в сетчатке. Так, у 48 школьников (51,6%) отмечалась гиперпигментация; у 18 школьников (19,4%) – решетчатая дистрофия, у 16 школьников (17,2%) – ретиношизис, у 11 школьников (11,8%) – разрывы сетчатки.



В настоящее время наиболее эффективным и наименее травматичным способом профилактики отслойки сетчатки при периферических хориоретинальных дистрофиях является своевременно проведенная лазеркоагуляция сетчатки. Показаниями к лазеркоагуляции у детей и подростков служат любые разрывы, как изолированные, так и связанные с решетчатой дистрофией, а также зоны решетчатой дистрофии с истончениями, локализующиеся в верхней половине глазного дна [4, 6].

В тех случаях, где отмечалась гиперпигментация лазеркоагуляция не проводилась, но эти школьники находились под регулярным наблюдением.

В остальных случаях динамическое наблюдение велось после проведения лазеркоагуляции. Наряду с этим назначались витаминотерапия, препараты кальция, черники, а также упражнения по развитию аккомодации.

Для определения роли лазеркоагуляции в замедлении роста передне-задней оси глаза, а также других факторов, приводящих к столь раннему развитию осложнений требуются длительные наблюдения, что станет предметом наших дальнейших исследований.

Выводы. На основании полученных нами данных, офтальмологам рекомендуется в обязательном порядке проводить обследование периферического отдела глазного дна при начальной миопии.

При наличии показаний, с целью предупреждения осложнений, необходимо проведение лазеркоагуляции и дальнейшее наблюдение и лечение.

LITERATURA

1. Аветисов Э.С. Близорукость: М., 2002, 285 с.
2. Азнаурян И.Э., Баласанян В.О., Ляо И.В. Запас аккомодации как фактор прогноза стабилизации прогрессирующей близорукости у детей //Тез. докл. междунар. науч. конф. Рефракционные и глазодвигательные нарушения, М., 2007, с.85-86.
3. Абдуллаева Э.А., Гусейнова С.Г., Саидова Л.Х. и др. Применение профилактической лазерной коагуляции при некоторых формах периферических хориоретинальных дистрофий с целью предупреждения отслойки сетчатки: Метод. реком., Баку, 2008, 28 с.
4. Большунов А.В., Резин А.С. Метод лазерной коагуляции в лечении разрывов и отслоек сетчатки. Современное состояние вопроса. // Вестн. офтальмол., 2001, т.117, №2, с.51-53.
5. Онуфрийчук О.Н., Розенблюм Ю.З. Закономерности рефрактогенеза и критерии прогнозирования школьной миопии // Вестн. офтальм., 2007, №1, с.22-24.
6. Тарутта Е.П., Иомдина Е.Н., Ахмеджанов Е.В. Прогрессирующая миопия у детей: лечить или не лечить? // Вестн. офтальм., 2005, №2, с.5-8.

Xanlarova N.Ə., Hacıyeva N.R., Məmmədov M.C.

BAŞLANGIÇ MƏKTƏB MİOPIYALI GÖZÜN PATOLOJİ DƏYİŞİKLİKLƏRİNİN İLKİN ƏLAMƏTLƏRİ.

Akad. Zərifə Əliyeva adına Milli Oftalmologiya Mərkəzi, Bakı şəh.

XÜLASƏ

Tədqiqatlar 93 başlanğıc miopiyası olan məktəblidə keçirilib. Uşaqlara korreksiya ilə və korreksiyasız vizometriya, skiaskopiya, exobiometriya, göz dibinin və akkomodasiyanın nisbi ehtiyatının müayinələri aparılıb.

Nəticədə aşkar olunub ki, gözün ön-arxa oxunun uzanması, akkomodasiyanın nisbi ehtiyatının azalması, göz dibinin periferik zonasında 51,6% xəstədə – hiperpigmentasiya, 19,4% – xəlbir distrofiya, 17,2% – retinosisis, 11,8% – tor qişanın cırılması kimi patoloji dəyişikliklər başlanğıc məktəb miopiyalı gözün ilkin əlamətləri kimi qiymətləndirmək olar.

Khanlarova N.A., Hacıyeva N.R., Mamedov M.D.

EARLY SYMPTOMS OF THE PATHOLOGICAL CHANGES OF EYE IN THE INITIAL STAGE OF SCHOOL MYOPIA.

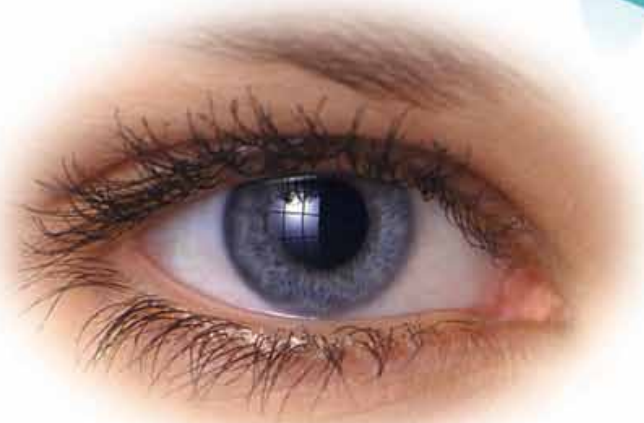National Ophthalmology Centre named after acad. Zarifa Aliyeva, Baku.

SUMMARY

93 schoolchildren at the age of 8-14 years of old with myopia from 0,5 D to 3,0 D were investigated. We have defined the visual acuity with and without correction, refraction skioscopically and by refractometry, echobiometry, definition of the relative accommodation reserve, examination of the fundus of the eye by ophthalmoscopy and with Goldmann's lens for the eye fundus periphery have been performed in all patients.

The results have revealed the stretching of the anteroposterior ocular axis, decrease of the relative accommodation reserve, changes of the peripheric section of the fundus of the eye-hyperpigmentation in 51,6% of patients, cribrate dystrophy – in 19,4% of patients, retinosisis – in 17,2%, retinal ruptures – in 11,8% of patients. All these changes may be appreciated as the early symptoms of the pathologic changes of the eye in the initial stage of the school myopia.

Оксиал®
0,15% гиалуроновая кислота



Увлажняющий офтальмологический
раствор для лечения
синдрома “сухого глаза”

Оксид™ 0.06%

- консервант, подверженный биологическому распаду
- не токсичный
- не вызывает аллергических реакций
- не раздражает роговицу
- может использоваться вместе с МКЛ
- в своем составе не содержит фосфатов



Santen