

РЕКОНСТРУКЦИЯ ТРАВМАТИЧЕСКИХ ДЕФЕКТОВ РАДУЖКИ СКОЛЬЗЯЩИМ ШВОМ ПО SIEPSEK.

Национальный Центр Офтальмологии имени академика Зарифы Алиевой, г.Баку.

Посттравматические дефекты радужной оболочки нередко являются следствием тупых и проникающих травм глазного яблока [4,6]. Пластическая хирургия радужной оболочки при ее посттравматических дефектах является одним из неперенных условий интраокулярной коррекции афакии после удаления травматической катаракты [9,1].

Первые попытки проведения пластических операций на радужной оболочке были предприняты еще в XIX столетии [3]. Однако удовлетворительные результаты не способствовали широкому внедрению пластических операций на радужной оболочке в офтальмологическую практику [2]. В 1997 году Steven Siersek описал технику скользящего шва для интраокулярного восстановления дефектов радужки через лимбальный парацентез [8]. Одним из преимуществ скользящего шва является завязывание узла вне глазного яблока, а затягивание узла происходит в передней камере глаза. Все манипуляции проводятся через парацентез при стабильной и закрытой передней камере [5]. Профессор Robert H. Osher рекомендует при незначительных колобомах использовать зашивание радужки скользящим швом по Siersek нитями Prolene 10/0, а при обширных дефектах имплантировать ирис-протезы [7].

Целью исследования является оценка эффективности и атравматичности реконструкции травматических дефектов радужки скользящим швом по Siersek.

Материал и методы. В данном исследовании представлен анализ результатов экстракций травматических катаракт с реконструкцией дефектов радужки скользящим швом по Siersek на 15 глазах 15 пациентов, прооперированных с 15 мая 2009 г. по 15 мая 2010 г. в отделении “Травмы глаза, пластической и реконструктивной хирургии” Национального центра офтальмологии имени академика З.Алиевой.

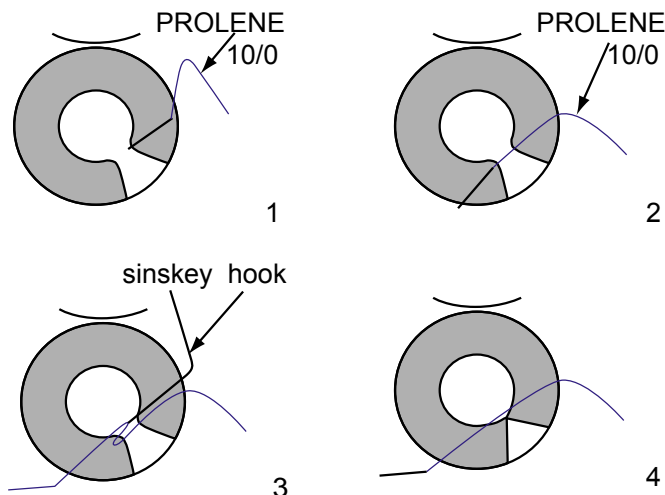
Все больные были трудоспособного возраста от 16 до 56 лет. Тотальная катаракта была диагностирована у 10 больных, кортикальная в 4 и ядерная в 1 случае. Все больные поступили в стационар с проникающими роговичными или корнеосклеральными ранениями. Сроки поступления больных в стационар варьировали от нескольких часов до двух суток после получения травмы, при этом первичная хирургическая обработка (ПХО) всем больным проводилась в день обращения. Экстракция травматической катаракты с пластикой радужки планировалась после курса противовоспалительной и антибактериальной терапии. Срок оперативного вмешательства зависел от состояния глаза и в среднем составил от 15 дней до 2 месяцев после ПХО.

Всем пациентам был проведен стандартный перечень пред- и послеоперационных исследований, включающий в себя определение остроты зрения вдаль без коррекции и с максимальной очковой коррекцией, уровня внутриглазного давления (ВГД), эхобиометрию, тонометрию, гониоскопию, оптическую когерентную томографию (ОКТ) переднего сегмента (Visante), кератометрию (в случае грубых рубцов роговицы проводилась кератометрия парного глаза). Также в большинстве случаев применялась фоторегистрация переднего отрезка глазного яблока до и после операции, в том числе в условиях медикаментозного мидриаза, и видеозапись хода хирургического вмешательства.

Глубина передней камеры по данным эхобиометрии составила в среднем 2,53 мм, а толщина хрусталика 4,36 мм. Во всех случаях наблюдалось обширное или незначительное повреждение передней капсулы хрусталика, в то время как выход хрусталиковых масс в переднюю камеру наблюдался у 9 больных. У 2 пациентов после проникающего колотого роговичного ранения наблюдался точечный дефект в передней капсуле, который благодаря пролиферации эпителия передней капсулы закрывался на 10-12 день.

Вследствие набухания хрусталика и уплощения передней камеры отмечалось сужение угла передней камеры (УПК) до 5°-10° (14 больных) или полное его закрытие (2 пациента). Величина ВГД имела склонность к повышению: благодаря применению местного гипотензивного лечения у 6 больных удалось до проведения экстракции травматической катаракты добиться нормотонии, в 2 случаях на фоне гипотензивного лечения ВГД оставалось в пределах 28-30 мм рт.ст., а в 7 глазах не отмечалось изменения гидродинамики травмированного глаза.

Техника операции. После экстракции катаракты и имплантации ИОЛ через парацентез проводится игла с нитью Prolene 10/0, захватив оба края дефекта радужки в зрачковой области, и затем игла выводится через роговицу. Крючком Sinskey нить выводится через парацентез и двойной петлей завязывается со свободным концом нити Prolene. Далее оба конца нити затягиваются, при этом происходит сопоставление краев дефекта радужки.



Этапы операции: 1 – Проведение иглы через зрачковый край радужки;
2 – Выведение иглы через роговицу;
3 – Выведение нити крючком через парацентез;
4 – Затягивание узла.

Результаты и обсуждение. Хирургическое вмешательство, сопровождавшееся экстракцией травматической катаракты с имплантацией интраокулярной линзы (ИОЛ) и реконструкцией дефектов радужки, привело к повышению некорригированной остроты зрения в среднем до 0,3 и наилучшей корригированной остроты зрения в среднем до 0,5. Самым частым осложнением раннего послеоперационного периода был иридоциклит, который был купирован в срок от 10 до 15 дней. Имплантация ИОЛ и реконструкция травматических дефектов радужки не сопровождались увеличением ВГД: его средний уровень на момент последнего наблюдения составил 16,7 мм рт. ст.

Таблица 1.

Осложнения раннего послеоперационного периода приведены в таблице:

Осложнения	Частота, глаз (%)
Отек роговицы	2 (13,3%)
Гифема	1 (6,6 %)
Дислокация ИОЛ (геометрическая)	1 (6,6 %)
Иридоциклит	3 (20%)

Частичный разрыв задней капсулы хрусталика и незначительное выпадение стекловидного тела в переднюю камеру во время операции отмечены в 2 случаях, что не помешало имплантации ИОЛ на остатки капсульного мешка. В 4 случаях интраоперационно было выявлено периферическое помутнение задней капсулы, которое спустя 1-2 месяца распространилось на оптическую зону и привело к снижению остроты зрения на 20-30%. После проведения YAG-лазерной дисцизии задней капсулы острота зрения этих больных была восстановлена до исходной.

Выводы. Таким образом, реконструкция травматических дефектов радужки подтвердила свою высокую эффективность и малотравматичность. Применяя скользящий шов по Sierseg можно добиться хороших косметических и функциональных результатов.

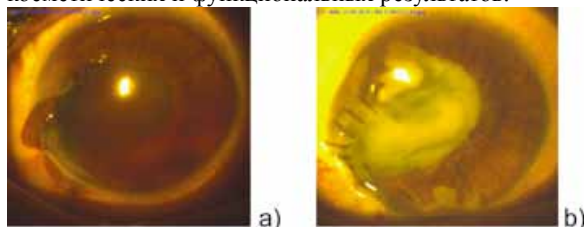


Рис.1
Глаз больной А.
при поступлении в стационар (А) и
после первичной хирургической обработки (Б).

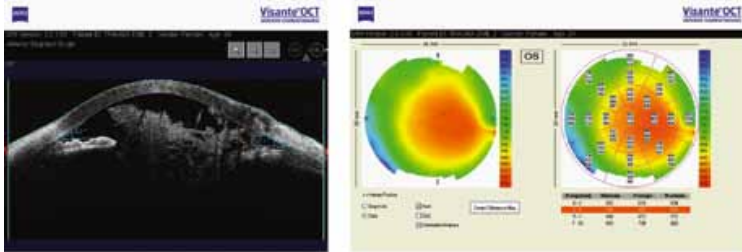


Рис.2 ОКТ Visante до экстракции травматической катаракты.

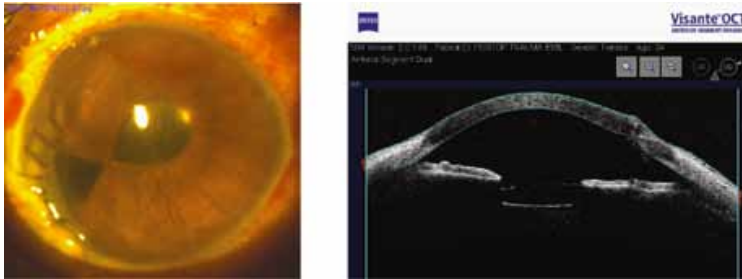


Рис.3 Глаз больной А. после экстракции травматической катаракты с имплантацией ИОЛ и реконструкцией дефекта радужки.

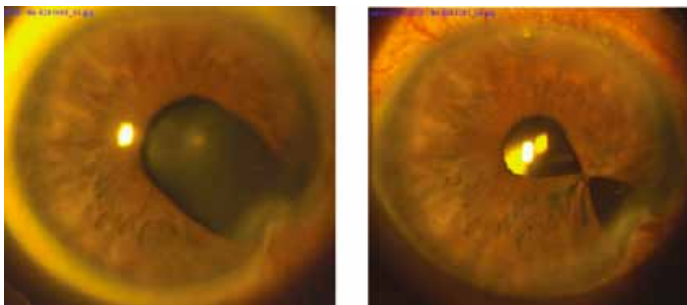


Рис.4 Глаз больного Б. до и после факоэмульсификации травматической катаракты с имплантацией ИОЛ и реконструкцией дефекта радужки.

ЛИТЕРАТУРА

1. Боброва Н.Ф. // Травмы глаза у детей // М.: Медицина, 2003.- С.192.
2. Венгер Г.Е., Скрипниченко З.М. // Восстановительное хирургическое лечение травматических повреждений радужной оболочки // Офтальм. Журн.- 1976.- №1.- С. 3-8.
3. Федоров С.Н., Егорова Э.В. // Хирургическое лечение травматических катаракт с интраокулярной коррекцией // Москва.- 1985.- С.136.
4. Хватова А.В. // Результаты хирургического лечения травматической катаракты у детей // Вестн. Офтальмол., 1974, №5, С. 28-31.
5. David F. Chang, MD // Siepser slipknot for McCannel iris-suture fixation of subluxated intraocular lenses // J Cataract Refract Surg 2004; 30: P.1170-1176.
6. Lim JI, Nahl A, Johnston R, Jarus G. Traumatic total iridectomy due to iris extrusion through a self-sealing cataract incision. Arch Ophthalmol. 1999;117:542-3.
7. Osher R.H., Snyder M.E., Cioni F.G. // Modification of the Siepser slip knot technouque // J Cataract Refract Surg 2005;31: 1098-1100.
8. Siepser S., MD, "The Closed-Chamber Slipping Suture Technique for Iris Repair", EyeWorld, Jily 1997, page 3.
9. Worst J.C, // Special indications for the artificial lens // Ophthalmologica, Basel, 1975, vol. 171, N1, p.57-66.

QÜZEHLİ QIŞANIN TRAVMATİK DEFEKTLƏRİNİN SİEPSER TİKİŞİ İLƏ REKONSTRUKSİYASI.

Akademik Zərifə Əliyeva adına Azərbaycan Milli Oftalmologiya Mərkəzi

XÜLASƏ

Tədqiqatın məqsədi qüzehli qışanın travmatik defektlərinin Siepser tikişi ilə rekonstruksiyasının effektivliyinin qiymətləndirilməsidir. Təqdim edilmiş tədqiqatda 15 xəstədə travmatik kataraktanın ekstraksiyası və qüzehli qışanın travmatik defektlərinin rekonstruksiyası nəticələrinin təhlili aparılmışdır. Bütün xəstələr korneal və korneo-skleral yaralanma diaqnozu ilə stasionara daxil olmuşlar. Kataraktanın ekstraksiyası və qüzehli qışanın plastikası iltihabəleyhinə və antibakterial müalicədən sonra planlaşdırılırdı. Qüzehli qışanın travmatik defektlərinin rekonstruksiyası öz yüksək effektivliyini təstiq etdi. Siepser tikişini tətbiq etməklə yaxşı kosmetik və funksional nəticələr əldə etmək mümkündür.

Huseinov E.S., Shamilova F.G.

RECONSTRUCTION OF THE IRIS TRAUMATIC DEFECTS BY THE SIEPSER'S SLIDING SUTURE.

National Ophthalmology Centre named after acad. Zarifa Aliyeva, Baku.

SUMMARY

The study aimed to appreciate the efficacy and atraumatism of the iris traumatic defects reconstruction by the Siepser's sliding suture.

In the investigation the analysis of the results of the traumatic cataract extractions with the iris defects reconstruction by the Siepser's sliding suture on 15 eyes is presented. All patients were admitted to the hospital with the penetrating corneal and corneoscleral wounds. The cataract extraction with the iris plasty have been planned after the antiinflammatory and antibacterial therapy course. The reconstruction of the traumatic iris defects proved its high efficacy and low traumatism. By the using of the Siepser's sliding suture good cosmetical and functional results may be achieved.