

## PROLİFERATİV DİABETİK RETİNOPATIYA ZAMANI FLÜORESSENT ANGIOQRAFIYANIN PROQNOSTİK ƏHƏMİYYƏTİ.

*Akademik Zərifə Əliyeva adına Milli Oftalmologiya Mərkəzi, Bakı şəh.*

ÜST-nin göstəricilərinə əsasən dünyada şəkərli diabetli (ŞD) xəstələrin sayı 100 mln keçmişdir və ildə bu rəqəm 5,7% artaraq, 12-15 il ərzində sayının iki dəfə artacağı proqnozlaşdırılır.

Diabetik retinopatiya (DR) şəkərli diabetin ən çox yayılmış damar ağırlaşması olub görmənin progressivləşərək geridönməz azalmasına – korluğa gətirib çıxarır. Xəstəliyin başlanğıcından 20 il sonra 98% ŞD-li xəstələrdə DR əlamətləri rast gəlinir ki, bunlardan 25-37% daha ağır mərhələ olan proliferativ diabetik retinopatiya (PDR) payına düşür [5, 6].

1989-cu ildə qəbul olunmuş Sent-Vinsent deklorasiasının irəli sürdüğü qlobal konsepsiyaya əsasən ŞD-in görmə orqanı tərəfindən ağırlaşmasının müalicə və profilaktikası üçün yeganə effektiv vasitə olan tor qişanın lazer koaqulyasiyası bu günə kimi əvəzolunmaz bir metod olaraq qalır. Lakin, tam həcmdə aparılmış panretinal lazer koaqulyasiyası (PRK) əməliyyatı bəzi hallarda xəstəliyin progressivləşməsinin qarşısını ala bilmir və bu da ümumi sistem faktorlarla (şəkərli diabetin kompensasiya olunmaması, yüksək arterial təzyiq, nefropatiya və s.) yanaşı retinopatiyanın ağırlıq dərəcəsi ilə də əlaqədar olur [1, 2, 7].

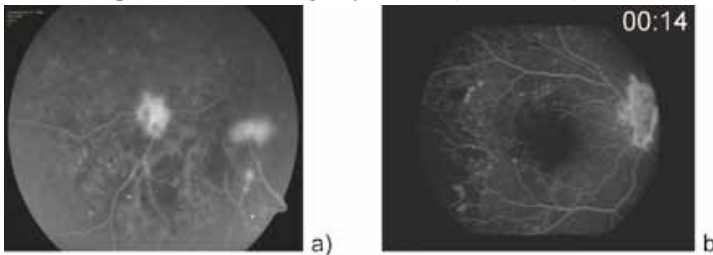
Bu səbəbdən, diabetik retinopatiya zamanı xəstəliyin ağırlıq dərəcəsini müəyyən etmək məqsədilə flüoresent angiografiya (FAQ) nəticəsində əldə olunan məlumatlar çox böyük əhəmiyyət kəsb edir [3, 4].

**İşin məqsədi:** proliferativ diabetik retinopatiyalı xəstələrdə tor qişada işemiyanın dərəcəsinin müəyyən edilməsində flüoresent angiografiyanın proqnostik əhəmiyyətinin təyini.

**Tədqiqatın material və metodları:** Tədqiqata başlanğıc və orta ağır dərəcəli PDR-lı 46 xəstə (56 göz) daxil olunmuşdur. Xəstələrdə orta yaş həddi  $45,3 \pm 5,3$  (39-55 yaş), ŞD müddəti  $11,4 \pm 4,7$  (5-28 il) olmuşdur. FAQ əlamətlərinə əsasən xəstələr iki qrupa bölünmüşdür: I qrupa 24 xəstə (42 göz); II qrupa 22 xəstə (34 göz) daxil olmuşdur.

Xəstələr ənənəvi müayinə metodları ilə yanaşı FAQ müayinəsindən keçmişlər. FAQ müayinəsi KOWA-RC XV-3 (Yaponiya) fundus kamerası vasitəsilə aparılmışdır.

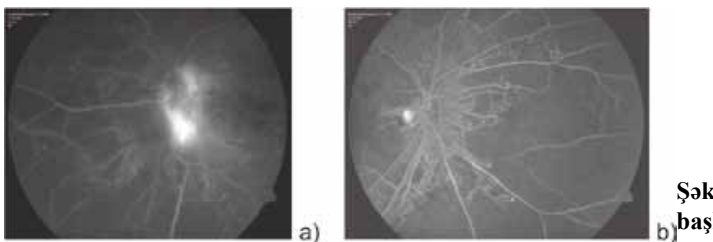
I qrupa – FAQ zamanı tor qişanın 1 və ya 2 kvadrantında kənarları neovaskulyar damarlarla əhatə olunmuş, lokal qeyri-perfuziya zonaları və makulyar işemiyası təyin olunmayan gözlər daxil edilmişdir. Burada işemiyanın dərəcəsi təqribən 50%-dən aşağı sayılmışdır (şəkil 1- a, b).



**Şəkil 1. I qrupa aid FAQ əlamətləri: a) başlanğıc venoz faza; b) orta venoz faza**

II qrupa -FAQ nəticəsində retina boyunca və görmə siniri üzərində neovaskulyar damarlara məxsus intensiv hiperflüoresensiya, eyni zamanda bütün kvadrantlarda - makula, paramakulyar, orta periferiyada böyük qeyri-perfuziya – işemiya zonaları aşkar olunan gözlər daxil edilmişdir. Burada işemiyanın dərəcəsi 50%-dən yuxarı sayılmışdır (şəkil 2 – a,b).

Bütün xəstələrə 6 ay ərzində 3-4 seansda standart panretinal lazerkoaqulyasiya əməliyyatı keçirilmişdir (ikiqat tezlikli yaşıl 532 nm dalğa uzunluqlu ND YAG lazer koaqulyator aparatı).



**Şəkil 2. II qrupa aid FAQ əlamətləri: a) başlanğıc venoz faza; b) orta venoz faza**

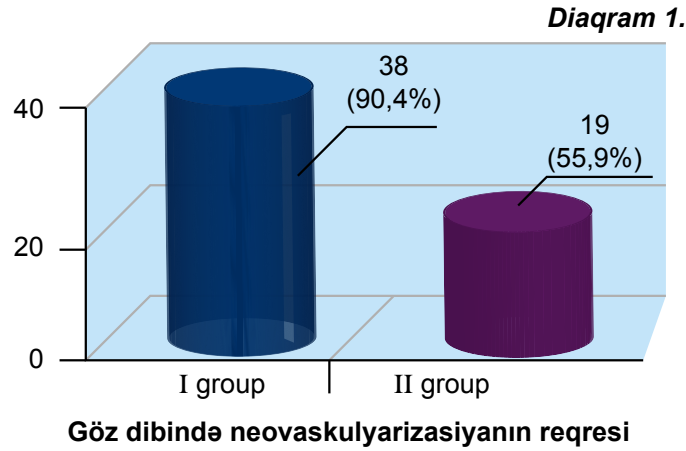
Koaqulyasiyanın parametrləri: enerjisi – 300-500 mV, ekspozisiya müddəti – 0,1-0,2m/san., koaqulyatın diametri – 300-500 mkn, sayı – 1200-3000). Nəzarət müddəti 3, 6 və 12 ay olmuşdur.

**Tədqiqatın nəticələri və müzakirə.** I qrup xəstələrdə müşahidə dövründə PRK seansının keçirildiyi müddətdə və sonrakı 6 ay ərzində hipoksiya əlamətlərinin (mikroanevrizmalar [MA], mikrohemorragiyalar [MH]) getdikcə azalması ilə yanaşı 38 (90,4%) gözdə neovaskulyar (NV) damarların reqresi, 2 (4,8%) gözdə görmə siniri diski üzərində NV damarların hissəvi reqresi müşahidə olmuşdur. Lakin, 2 (4,8%) gözdə prosesin nisbətən proqressivləşməsi - hissəvi hemoftalm və preretinal qansızma qeyd olunmuşdur ki, bu da 1 ay ərzində reqressiyaya uğramışdır.

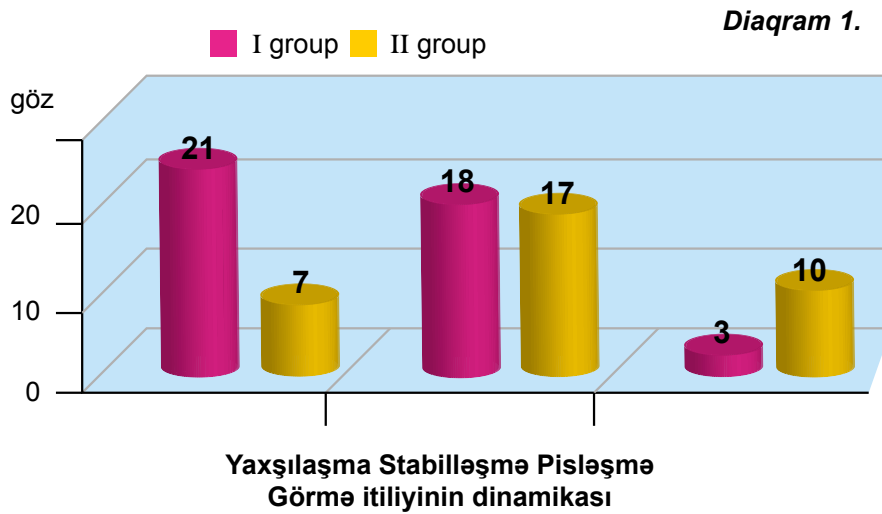
I qrup xəstələrdə 1 ilin sonunda görmə itili 21 (50%) gözdə artması, 18 (42,8%) gözdə stabil olaraq qalması, 3 (7,2%) gözdə azalması müşahidə olunmuşdur.

II qrupa daxil olan xəstələrdə müşahidə ilinin sonunda 19 (55,9%) gözdə NV reqresi, 4 (11,7%) gözdə – görmə siniri diski üzərində NV hissəvi reqresi, MA və MH azalması qeydə alınsa da, 6 (17,7%) gözdə – görmə siniri diski ətrafından fibrovaskulyarizasiyanın inkişafı, 4 (11,7%) gözdə total hemoftalm, 1 (2,9%) gözdə isə traksion qopma ilə nəticələnmişdir.

I və II qrup xəstələrdə müşahidə dövründə neovaskulyarizasiyanın reqresi I sayılı diaqramda təqdim olunub (diqram 1).

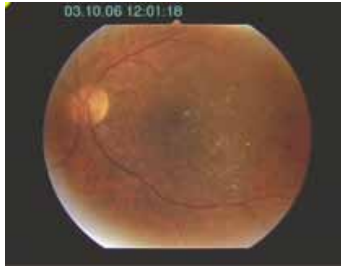

II qrupa daxil olan xəstələrdən 10 nəfərində cüt gözlərdən birində neovaskulyar qlaukoma müşahidə olunsada, lazer müalicəsi nəticəsində digər gözlərdə ikincili qlaukoma qeydə alınmamışdır.

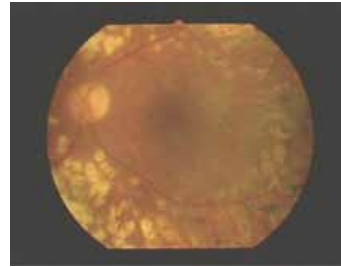


Bu qrup xəstələrdə görmə itiliyinin birinci ilin sonunda 7 (20,5%) gözdə yaxşılaşması, 17 (50%) gözdə stabil olaraq qalması, 10 (29,5%) gözdə azalması müşahidə olunmuşdur (diqram 2).

Tədqiqat ilinin sonunda əldə olunmuş nəticələrin müqayisəli təhlili PRK-nın effektivliyinin FAQ nəticəsində təyin edilmiş işemiya dərəcəsinin 50%-dən aşağı olan I qrup xəstələrdə göz dibində işemiyanın 50%-dən çox sahəsini əhatə etmiş II qrupdakı xəstələrdən daha yüksək olduğu müəyyənləşdirildi (şəkil 3, 4).

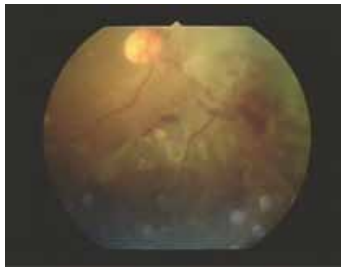

Müalicədən əvvəl

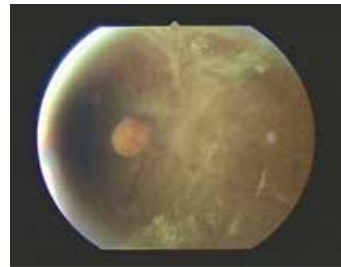


Müalicədən sonra

Şəkil 3. I qrup xəstələrdə lazer müalicəsi



Müalicədən əvvəl



Müalicədən sonra

Şəkil 4. II qrup xəstələrdə lazer müalicəsi

**YEKUN.** Beləliklə, flüoresent anqioqrafiyanın diabetik retinopatiya zamanı yüksək diaqnostik rolu ilə yanaşı, tor qışada işemiyanın ağırlıq dərəcəsini təyin edərək, prosesin gedişatını proqnozlaşdırmaq məqsədilə tətbiqi əhəmiyyətlidir.

### ƏDƏBİYYAT

1. Early treatment diabetic retinopathy study research group, Report Number 9. Early photocoagulation for diabetic retinopathy // *Ophthalmology*, 1991, v.98, №5, p.766-785.
2. Early treatment diabetic retinopathy study research group, Report Number 2. Treatment techniques and clinical guidelines for photocoagulation of diabetic macular edema // *Ophthalmology*, 1987, v.94, №7, p.761-774.
3. Friberg T.R. Examination of the retina: principles and fluorescein angiography // *Principles and practice of ophthalmology*. Chapter 51/ Eds.: D.M.Albert, F.A.Jakobiec. Philadelphia: W.B.Saunders Company, 1994, p.697-718.
4. Kitchens J.W., Stone T.W. Revealing critical data with ultra-widefield angiography // *Retinal Physician*, 2008, p.54-56.
5. Klein R., Klein B.E., Moss S.E. Epidemiology of proliferative diabetic retinopathy // *Diabet. Care.*, 1992, v.15, №12, p.1875-1891.
6. Moss S.E., Klein B.E. Ten-year incidence of visual loss in a diabetic population // *Ophthalmology*, 1994, v.101, №6, p.1061-1070.
7. Reddy V.M., Zamora R.L., Olk R.J. Quantitation of retinal ablation in proliferative diabetic retinopathy // *Amer. J. Ophthalmol.*, 1995, v.119, №6, p.760-766.

## ПРОГНОСТИЧЕСКОЕ ЗНАЧЕНИЕ ФЛЮОРЕСЦЕНТНОЙ АНГИОГРАФИИ ПРИ ПРОЛИФЕРАТИВНОЙ ДИАБЕТИЧЕСКОЙ РЕТИНОПАТИИ.

*Национальный Центр Офтальмологии имени акад. Зарифы Алиевой, г.Баку*

### РЕЗЮМЕ

Целью настоящей работы является определение прогностического значения флюоресцентной ангиографии (ФАГ) для выявления степени ишемии у больных с пролиферативной диабетической ретинопатией (ПДР).

Исследование проводилось у 46 больных (56 глаз) с начальной и развитой стадией ПДР. Больные по признакам ангиографии были разделены на 2 группы. В I группу вошли 24 больных (42 глаз) с признаками ишемии меньше 50% общей площади сетчатки, во II группу – 22 больных (34 глаз) с признаками ишемии больше 50% общей площади сетчатки. Все больные получили стандартный курс лазеркоагуляции в течение 6 месяцев.

Через год в I группе на 38 глазах (90,4%) выявили полный регресс неоваскуляризации (НВ), на 2-х (4,8%) – частичный регресс, на 2-х глазах (4,8%) отмечался частичный гемофтальм.

Во II группе на 19 глазах (55,9%) отмечался полный регресс НВ, на 4-х глазах (11,7%) – частичный регресс НВ, на 6 глазах (17,7%) на диске зрительного нерва развивалась фиброзная ткань, в 4-х случаях (11,7%) – тотальный гемофтальм, в 1 (2,9%) – тракционная отслойка сетчатки.

Высокие результаты, полученные в первой группе, определили незаменимую роль прогностического значения ФАГ у больных с ПДР.

Shakhmaliyeva A.M., Kazimova B.H.

## PROGNOSTIC VALUE OF THE FLUORESCENT ANGIOGRAPHY IN THE PROLIFERATIVE DIABETIC RETINOPATHY.

*National Ophthalmology Centre named after acad. Zarifa Aliyeva, Baku.*

### SUMMARY

The study aimed to define the prognostic value of the fluorescent angiography (FAG) for the revealing of the ischemia degree in the proliferative diabetic retinopathy (PDR) patients.

The investigation was performed in 46 patients (56 eyes) with the initial and developed stages of PDR. According to the angiography signs the patients were divided into 2 groups. The first group included 24 patients (42 eyes) with the ischemia symptoms less than 50% of the total retinal area, the 2nd one included 22 patients (34 eyes) with the ischemia symptoms more than 50% of retina. All patients received the standard course of lasercoagulation within 6 months.

In a year in the 1st group in 38 eyes (90,4%) we had revealed the complete regress of the neovascularisation (NV), in 2 eyes (4,8%) – the partial regress of NV, in 2 eyes (4,8%) – the partial hemophthalmos had been noted. In the 2nd group in 19 eyes (55,9%) there had been noted the total regress of NV, in 4 eyes (11,7%) – the partial NV regress, in 6 eyes (17,7%) the fibrous tissue had developed at the optic disk, in 4 eyes (11,7%) – the total hemophthalmos, in 1 eye (2,9%) – the tractional retinal detachment.

The high results obtained in the first group had defined the irreplaceable role of the prognostic value of FAG in PDR patients.