

ПАТОГЕНЕЗ ОТКРЫТОУГОЛЬНОЙ ГЛАУКОМЫ ПРИ ПСЕВДОЭКСФОЛИАТИВНОМ СИНДРОМЕ (обзор литературы)

ФГУ «МНТК «Микрохирургия глаза» имени академика С.Н. Федорова, Москва, Россия
¹Национальный Медицинский Университет им. М.Горького, Донецк, Украина

В настоящее время псевдоэксфолиативный синдром (ПЭС) считается одной из наиболее распространенных специфических причин развития открытоугольной глаукомы (ОУГ), которая характеризуется быстрым прогрессированием, резистентностью к проводимой медикаментозной терапии, высоким риском рецидивирования процесса после хирургического вмешательства и неблагоприятным прогнозом [11,19,25].

Исследователями обсуждаются две теории возникновения открытоугольной глаукомы на глазах с ПЭС:

1. Глаукома является вторичным процессом, вызванным обструкцией путей оттока водянистой влаги (ВВ) псевдоэксфолиативным материалом (ПЭМ) и пигментом [25].
2. ПЭС усугубляет течение уже существующей первичной ОУГ [14,19].

И одна, и вторая теории связывают развитие глаукомы с дегенерацией сосудистой оболочки глаза [12,24]. Однако, с позиций первого направления, логично говорить о первичной псевдоэксфолиативной глаукоме (ПЭГ), с позиций второго - о ПЭС, осложняющим течение первичной ОУГ.

Интересно, что для обеих теорий характерны общие механизмы развития и прогрессирования глаукомы: нарушение архитектоники Шлеммова канала (ШК), вызванное эластозом, дисфункция клеток трабекулы, блокада трабекулярной сети (ТС) ПЭМ и освобожденным пигментом радужки. Сегодня представления о последовательности событий развития ОУГ при ПЭС и роли различных факторов в прогрессировании ПЭС значительно расширились, благодаря успехам молекулярной биологии и результатам генетических исследований. Они подтвердили и расшифровали возраст-ассоциированный характер патологии глаза при ПЭС, детализировали механизмы и роль фотооксидативного повреждения глаза в развитии глаукомы. Тем не менее, нет ответа на вопрос: чем обусловлена толерантность глаукомы при ПЭС к медикаментозной терапии и в чем причина быстрого ее рецидивирования после дополнительно созданных хирургически путей оттока.

В настоящее время уже известны факторы, влияющие на уровень внутриглазного давления (ВГД), три первых из которых являются определяющими в развитии ОУГ:

1. величина продукции водянистой влаги (ВВ);
2. скорость оттока ВВ;
3. химический состав ВВ;
4. параметры задней камеры глаза и диаметра зрачка, влияющие на транспорт ВВ из задней в переднюю камеру (ПК) глаза, уменьшение которых может сопровождаться повышением ВГД даже при нормальном объеме продукции ВВ [8].

Изменение продукции и состава ВВ при ПЭС

Как известно, первые изменения при ПЭС наблюдаются в структурах сосудистой оболочки – на задней поверхности радужки и цилиарных отростках (ЦО) [25]. Нарушение эндотелиальной выстилки сосудов сопровождается снижением ее барьерных свойств, тромбообразованием и ишемизацией периваскулярных структур. Кроме того, в этом случае повреждение эндотелиальной выстилки сопровождается усилением секреторной активности клеток, что ведет к появлению базальных инвагинаций, деформации базальных мембран (БМ) и субэндотелиальному отложению ПЭМ [3]. Такие морфо-функциональные изменения, укладывающиеся в картину **эндотелиальной дисфункции**, претерпевает и эндотелий сосудов микроциркуляторного русла (МЦР) в ЦО [5].

Развивающийся комплекс нарушений эндотелиальной дисфункции и реактивных изменений направлен на компенсацию фотооксидативного и ишемического повреждений. При этом фотооксидативное повреждение вызвано фотоэкспозицией на фоне предсуществующей гипоксии [25], а ишемическое - нарушением баланса между альтернативными регуляторами: вазоконстрикторами (норадреналин (НА), эндотелин-1 (ЭТ-1), простагландин (ПГ) F_{2α}) и вазодилаторами (оксид азота (NO), ПГЕ₂, простаглицлин (ПЦ) [32]) повреждений (рис. 1).

Оксидативное повреждение эндотелия. С позиции возрастных изменений иннервационного аппарата и чувствительности клеток мишеней, важно отметить, что десимпатизация и гиперadreнореактивность сопровождаются снижением экспрессии β-АР (адренорецепторов) при повышении таковой α-АР [11]. Данный факт

может усугублять явления вазоконстрикции и ишемического повреждения эндотелия [5]. Это закономерно ведет к активации компенсаторно-приспособительного процесса, сущность которого заключается в высвобождении поврежденными клетками мощного цитопротектора – аденозина [18]. В условиях метаболического стресса освобождение аденозина из цитоплазмы клеток повышается [18], что расценивается как компенсаторно-приспособительная реакция структур глаза к повреждению. Цитопротекторные эффекты аденозина, в основном, реализуются через А3-рецепторы, которые, к тому же, индуцируют внутриклеточную антиоксидантную систему [22]. Избыточная стимуляция А3-рецепторов сопровождается активацией хлорных каналов в клетках не пигментированного эпителия (НПЭп) ЦО и усилением продукции ВВ с повышением ВГД. В экспериментальных исследованиях показано, что у животных с нефункционирующим (нокаутированным) геном А3-рецепторов наблюдается стабильное снижение объема ВВ и ВГД. Локальное назначение селективных антагонистов А3-рецепторов приводит к снижению ВГД. Предполагается, что данный фактор играет важную роль в развитии ПЭГ, что связывают с гиперэкспрессией А3-рецепторов при ПЭС [21]. Помимо гиперпродукции ВВ, данный феномен сопровождается усилением транспортной активности и энергопотребления в клетках цилиарного эпителия (ЦЭ) при оксидативном стрессе (ОС) [22].

Причинами последнего феномена, помимо активных радикалов кислорода (АРК), является высокая чувствительность α -АР [17]. Изоформы α -АР ассоциированы с работой разных внутриклеточных систем, но имеют один общий эффект – повышение внутриклеточного уровня Ca^{2+} (УВКСа $^{2+}$). Последнее в условиях ишемии структур и оксидативного повреждения может быть дополнительным фактором альтерации клеток. Повышение уровня Ca^{2+} в клетках НПЭп и активация фосфолипазы С (ФЛ) (при действии агонистов α 2-АР) могут сопровождаться стимуляцией ФЛ А2 и циклооксигеназы -2 (ЦОГ-2), образованием метаболитов арахидоновой кислоты, из которых в условиях ОС превалирует ПГФ2 α [12]. Последний считается маркером оксидативного повреждения структур глаза. Однако, с клинической точки зрения, данный простаноид важен как мощный вазоконстриктор и митоген для фибробластов и гладких миоцитов. ПГФ2 α простаноид стимулирует продукцию ЭТ-1 и прямо индуцирует свободно радикальные процессы в окружающих тканях [34]. Непрямой эффект данного простаноида на межклеточное вещество (МКВ) связан с активацией экспрессии трансформирующего фактора роста β (TGF- β 1) и снижением экспрессии протеолитических ферментов, обеспечивающих деградацию матрикса (в частности, матриксных металлопротеиназ: MMP-2 и MMP-9) [15]. Кроме того, повышение продукции ПГФ2 α эндотелием сопровождается усилением продукции фактора активации тромбоцитов, усиливающего микротромбообразование, оксидативное повреждение и апоптоз клеток разных линий.

Необходимо подчеркнуть, что ЦОГ-2 считается ведущим ферментом метаболизма простаноидов при ПЭС; он локализуется на поверхности беспигментного эпителия, обращенной к ВВ [19]. Активация ЦОГ-2, учитывая эффекты ПГФ2 α , не только ведет к повышению трансэпителиальной проницаемости вследствие нарушения стабильности биомембран, но и способствует увеличению содержания ПГФ2 α в ВВ. Кроме того, высокий УВКСа $^{2+}$ и АРК активируют продукцию ЭТ-1 как в эндотелии сосудов, так и ЦЭ [26]. Данные события на фоне снижения экспрессии PEDF пигментным эпителием и коллагена XVIII типа/эндостатина в БМ ведут к повышению проницаемости гемато-аквезного барьера (ГОб) в ЦО и радужке, что сопровождается изменением состава ВВ [4].

Повышение скорости продукции ВВ имеет место только на начальных стадиях ПЭС, тогда как в процессе прогрессирования патологического процесса и отложения ПЭМ в периваскулярной и субэпителиальной зоне развиваются другие события, способствующие ее снижению: ремоделирование МЦР цилиарного тела (ЦТ), снижение скорости кровотока и площади обменных сосудов; расширение периваскулярного и субэпителиального регионов с увеличением диффузионного расстояния между сосудистой стенкой и ЦЭ; снижение селективного транспорта веществ через ЦЭ вследствие энергодефицита и дисфункции пигментного эпителия (ПЭ).

Ишемическое повреждение структур ГОб чревато не только изменением параметров гидродинамики, но и усилением секреторной активности клеток, участвующих в его создании [11]. Как следствие - повышается секреция компонентов БМ и фибрилл эндотелиоцитами, фибробластами и клетками ПЭ, что приводит к накоплению ПЭМ в ЦО.

Помимо эндотелиальной дисфункции, в патогенезе ПЭГ важную роль играет снижение функциональной полноценности ПЭ [14], который является важным продуцентом компонентов антиоксидантной защиты и факторов роста (ФР), обладающих цитопротекторным действием [10]. Нарушение стабильности биомембран ПЭ чревато дисперсией меланина [24].

Анализ состава ВВ при ПЭС позволяет судить не только о степени нарушения ГОб, но также об изменении спектра секреторной активности клеток переднего сегмента глаза [19]. В частности, это касается увеличения содержания в ВВ ФР (TGF β , bFGF, HGF и 8-IPGF2 α), снижения уровня антиоксидантов и

изменения концентрации ферментов ремоделирования матрикса – MMP/TIMP (тканевого ингибитора металлопротеиназ) [10, 25]. Развитие ПЭГ сопровождается более выраженным, чем при ПЭС без глаукомы, подъемом содержания TGFβ1, TGFβ2, CTGF и ЭТ-1 [30].

Отмечено также повышение уровня альбуминов в ВВ, обеспечивающих повышение онкотического давления и удержание жидкости в камерах глаза, что может влиять на величину фильтрационного давления при оттоке через ТС [8, 24].

Морфологические изменения при ПЭС, способствующие снижению оттока ВВ через трабекулярную сеть

Конечным результатом патологического процесса, вызывающего развитие и прогрессирование глаукомы, является нарушение архитектоники ШК, вызванное дисфункцией эндотелия и клеток трабекул, нарушением метаболизма матрикса трабекул и блокадой ТС ПЭМ и пигментом [25].

При исследовании структур трабекулярного аппарата особого внимания при ПЭС заслуживают изменения морфологии юкстаканаликулярного региона (ЮКР). Именно здесь при ПЭС отмечено первоначальное и максимальное отложение ПЭМ, а также внутри- и внеклеточное накопление гранул меланина [24]. Вслед за ЮКР в патологический процесс вовлекается увеальная порция ТС, где крупные ПЭ-агрегаты располагаются между ее тяжами или вблизи внутренней поверхности [11]. Часть агрегатов ПЭ-материала может окружаться отростками трабекулярных клеток (ТК). При электронной микроскопии в их цитоплазме выявляются меланофагосомы [24]. Эта морфологическая находка стала основой для понимания истинной роли дисперсии пигмента в патогенезе ПЭГ. Долгое время считалось, что меланин, механически импрегнируя трабекулы, ведет к блокаде ТС и нарушению дренажа ВВ [11]. Данную гипотезу подтверждала связь между степенью пигментации трабекул и уровнем повышения ВГД [24]. Морфологические исследования позволили уточнить механизм этой взаимосвязи, выявив зависимость между степенью пигментации и депонированием ПЭМ. Вероятно, фагоцитоз меланина ТК является триггерным фактором в инициации цепочки патогенетических событий, определяющих развитие глаукомы.

Фагоцитоз ТК меланина ведет к стимуляции НАДФ-Н-оксидазы и запуску свободно радикального окисления (СРО) [1]. Усиление СРО на фоне поглощения окисленного меланина, обладающего способностью генерировать АРК, является мощным провоцирующим фактором трансформации ТК [32]. Такой патоморфоз возможен вследствие стимуляции разных трансдукторных систем, индуцирующих: усиление апоптоза эндотелиоцитов трабекул, ремоделирование межклеточных контактов, усиление пролиферации и миграции, а также – усиление секреторной активности ТК [8, 25].

Следующим этапом является отложение ПЭМ в наружной части корнеосклеральной сети. На поздних стадиях ПЭС в случае развития глаукомы, в патологический процесс вовлекается большая часть корнеосклеральных пластин. При этом выявленный ПЭ-материал приобретает вид многослойных БМ, объединенных в комплексы с волокнами корнеосклеральных пластин [11].

Такая последовательность событий в ТС демонстрирует прогрессирование патологического процесса как изнутри (со стороны стенки ШК– ЮКР), так и снаружи (со стороны увеальной части ТС). Наиболее вероятно, что эндотелиальная дисфункция и окислительное повреждение в структурах переднего сегмента глаза несут ответственность за деформацию ТС при ПЭС.

Отложение крупных депозитов ПЭМ на периферии ШК может изменять его конфигурацию и вызывать пролабирование истонченного и вакуолизированного эндотелия в просвет канала [3]. Описана также фрагментация просвета канала за счет фокального повреждения и слущивания эндотелиальной выстилки. Этот процесс сопровождается образованием ламинарных щелей, выстланных эндотелием, пространства между которыми заполнены ПЭМ. У ряда пациентов наблюдается локальная окклюзия просвета ШК за счет сближения его наружной и внутренней стенок. При ПЭС отмечены и дегенеративные изменения коллекторных канальцев, разветвляющихся от ШК. В них также наблюдается фокальная гиперпродукция аномального матрикса и сужение просвета [14].

Представленные факты можно суммировать в виде следующей последовательности событий, развивающихся в ТС (рис. 1). Помимо сугубо физических факторов, ведущих к повышению сопротивления в ТС, важно также проанализировать механизмы нарушения синтетической и секреторной активности клеток трабекул.

В физиологических условиях клетки ТС функционируют как механорецепторы, реагируя на изменение механического давления (растяжения) изменением экспрессии 155 генов [29], включая:

- молекулы переносчиков и каналопормеров (аквапорины (AQP), ионные каналы);
- компоненты МКВ (тенасцин, фибронектин, ламинин, коллаген XIV типа, SPARC, NELL-2, хондроитинсульфат, фибромодулин, бигликан, гиалуроновая кислота, синдекан (CD44));

- ферменты деградации МКВ (MMP-2, MMP-3 и MMP-14) и TIMP-2;
- факторы роста (EGF, FGF, тромбоспондин, TGFβ1, CTGF);
- белки цитоскелета клеток (актин);
- регуляторы реакции клетки на стресс (НАДФ-Н оксидаза, ферменты антиоксидантной системы, белки теплового шока (БТШ));
- рецепторы к регуляторам (нейротрансмиттеры, гормоны и локальные паракринные факторы).

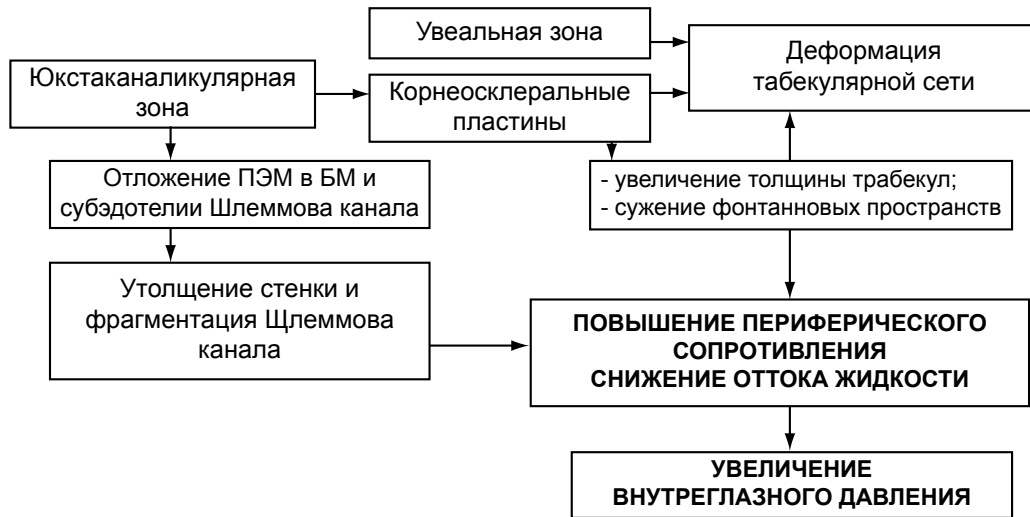


Рис. 1. Последовательность вовлечения структур табекулярной сети в патологический процесс при глаукоме на фоне ПЭС.

Важными модуляторами скорости оттока жидкости в углу передней камеры (УПК) глаза считаются простагландины. Выяснено, что структуры переднего сегмента глаза широко экспрессируют рецепторы к различным простааноидам, которые в большинстве своем стимулируют отток ВВ через ТС [2]. Исключение составляют лишь рецепторы к тромбоксанам (ТР), которые повышают сопротивление в трабекулярном пространстве.

Имеет место гетерогенность экспрессии рецепторов к простааноидам: наиболее многочисленным классом рецепторов являются EP2 рецепторы, активируемые ПГЕ1; затем следуют FP рецепторы, связывающие ПГF2a. Наименее многочисленными являются EP4 рецепторы, лигандом которых считается ПГЕ2 и IP рецепторы, взаимодействующие с простацклином [2]. Активация EP2 и EP4 рецепторов сопровождается повышением уровня циклического аденозина монофосфата (цАМФ) [36], стимулирующего экспрессию AQP-1 и активность ионных насосов. При активации FP рецепторов происходит стимуляция ФЛС, образование инозитол-3 фосфата и повышение UVKCa2+ [31]. Несмотря на то, что конечным результатом в обоих случаях является увеличение транспорта через ТС, активация EP2 и FP-рецепторов [15] влечет за собой разнонаправленное изменение внутриклеточного Ca2+. Повышение уровня кальция ведет к стимуляции широкого спектра трансдукторов, включая: протеинкиназуС (ПкС), Ras-каскад и Jun-киназы, регулирующих пролиферацию, миграцию и секреторную активность клеток [29]. Данный список в условиях ОС пополняется также протеолизом белков щелевидных соединений и БТШ, что в итоге проявляется сбоем в системе цитопротекции и адаптационной реакции на стресс, запуском программы апоптоза и фиброгенеза [35].

Эти особенности регуляции положены в основу медикаментозной коррекции (улучшения) оттока ВВ при глаукоме. Однако низкая эффективность существующей медикаментозной терапии при ПЭС заставляет пересмотреть тактику лечения. С нашей точки зрения таковая должна основываться на информативных критериях, касающихся экспрессии и аффинности различных типов рецепторов в структурах глаза (как продуцирующих ВВ, так и контролирующих ее отток) при ПЭС. Очевидно, что от выяснения молекулярных механизмов патогенеза ПЭГ, разработки методов патогенетически обоснованного восстановления гомеостаза ВВ и управления эпителио-мезенхимальными взаимоотношениями будет зависеть новая стратегия терапии ПЭС, в том числе и ПЭГ.

Не менее важным регулятором оттока ВВ через ТС является ЭТ-1. Известно, что при ПЭГ уровень

данного регулятора повышен в несколько раз и превышает таковой у больных с ПЭС без глаукомы [33]. В эксперименте инъекция ЭТ-1 в ПК глаза вызывает резкое повышение ВГД [16]. Данный эффект локального регулятора опосредован действием на сосуды МЦР (через Ca²⁺-зависимый механизм) и метаболизм межклеточного матрикса. Источником продукции ЭТ-1 является эндотелий сосудов, роговицы и ТС, а также ряд эпителиальных структур глаза. Вследствие повышения УВКСa²⁺ биологические эффекты ЭТ-1 проявляются вазоконстрикцией, стимуляцией пролиферации и секреторной активности фибробластов, усилением проявлений ОС [16]. Доказано также, что ЭТ-1 регулирует тонус гладких миоцитов не только сосудов, но и цилиарной мышцы (ЦМ), вызывая ее сокращение. Выраженный подъем уровня ЭТ-1 может быть фактором изменения реактивности ЦМ на действие холинергических и адренергических агонистов, а также снижения оттока ВВ в зоне УПК.

Ишемическое повреждение клеток, действие АРК и прооксидантов сопровождается изменением баланса ФР в ВВ [9]. Среди них ведущее место в патогенезе ПЭГ отводят TGFβ и CTGF. По данным [10] содержание данных ФР в ВВ у больных с ПЭГ значительно выше, чем при ПЭС без глаукомы. Характерно, что аналогичные изменения зафиксированы в составе слезной жидкости, что может использоваться для прогнозирования течения фибротического процесса. Совместное действие АРК, ЭТ-1, ПГF2α (на фоне превалирования фиброгенов) ведет к нарушению реализации программы контроля метаболизма соединительной ткани. Это проявляется усилением продукции компонентов МКВ с формированием высокомолекулярных комплексов ПЭМ, резистентных к ферментной деградаци.

Особенностью фиброгенного процесса при ПЭГ является также спектр экспрессируемых ТК генов с превалированием экспрессии TGFβ1 и TGFβ2. Обе изоформы трансформирующего ФР образуются в клетках ТС и участвуют в реализации патогенеза различных вариантов глаукомы [35]. Экспрессия TGFβ1 и TGFβ2 связана с разными генами и характеризуется общими и специфическими эффектами. Zhao с соавт. [35] показал, что активация экспрессии в ТК TGFβ1-2 вызывает стимуляцию продукции таких компонентов матрикса как версикан, эластин, коллагены, фибриллин, ламинин, фибулин [23]. Усиление экспрессии обеих изоформ TGFβ также ведет к выраженному повышению уровня транслугтаминазы, что способствует формированию стабильных крупномолекулярных комплексов и накоплению ПЭМ [27]. Гиперэкспрессия TGFβ2 в клетках ТС усиливает продукцию MMP-2. Для TGFβ1 характерен альтернативный эффект - усиление экспрессии TIMP-1 и 2, что блокирует эффекты MMP и ограничивает разрушение вновь синтезированного матрикса [13].

Таблица 1.

Ключевые молекулы, задействованные в патогенезе ПЭ-глаукомы

Маркеры развития ПЭ-глаукомы	Причина повышения / снижения	Физиологические антагонисты / модуляторы
Дисперсия пигмента	Дисфункция пигментного эпителия	Антиоксиданты, PEDF
↑↑A ₂ -рецепторы к аденазину	Гипоксия - эндотелиальная дисфункция	Антиоксиданты
↑↑ПГ F2α	Оксидативное повреждение, усиление метаболизма АК (активация ЦОГ-2), повышение уровня Ca ²⁺	NO ПГЕ2, ПГ12 (простаглицлин) Антиоксиданты
↑↑ЭТ-1	Фотооксидация, ишемия, эндотелиальная дисфункция, эффект ПГ F2α, Анг II	NO, ПГЕ2, ПГ12, цГМФ - ПкG цАМФ - ПкA
↑↑TGFβ2	Длительная фотооксидация, ишемия, ↑VEGF, ↓PEDF, ↓NO	PEDF, NO-ПкG, система Smad
↓↓MMP-3	↑↑ TGFβ1, TGFβ2, PAI-1	Активаторы плазминогена, ПГЕ2, ЭТ-1
↑↑Фибронектин	Усиление секретной активности клеток трабекул, снижение деградаци МКВ ↑↑TGFβ1, TGFβ2, ЭТ-1	MMP-3
↓↓Аквопорин-1	Снижение уровня цАМФ	Стимуляторы аденилатциклазы

К специфическим эффектам трабекулярной изоформы TGFβ2 относится мощное усиление продукции фибронектина [28]. Результатом этого является ограничение подвижности клеток ТС за счет усиления их фиксации к элементам матрикса. Важным эффектом TGFβ2 является усиление экспрессии ингибитора

активатора плазминогена (РАI-1) [35]. С одной стороны, это ограничивает деградацию фибронектина, что способствует его накоплению в матриксе, с другой – РАI-1 ингибирует активность тканевого и урокиназного активатора плазминогена [6]. Обе изоформы катализируют превращение плазминогена в плазмин, который помимо запуска фибринолитического каскада, обеспечивает конвертирование неактивных MMP в активные формы [20]. Ключевым субстратом плазмина является MMP-3 (стромелизин). Его экспрессия в клетках трабекулы происходит как в базальных условиях, так и при цитокиновой стимуляции. TGFβ2 за счет усиления продукции РАI-1, блокирует активацию MMP-3, а TGFβ1 специфично снижает ее экспрессию [7]. В сумме этот эффект обеспечивает снижение продукции данного фермента и нарушение механизма его активации с помощью плазминогена (табл. 1). Результатом этого является накопление субстрата MMP-3 – фибронектина - в трабекулах и в ЮКР.

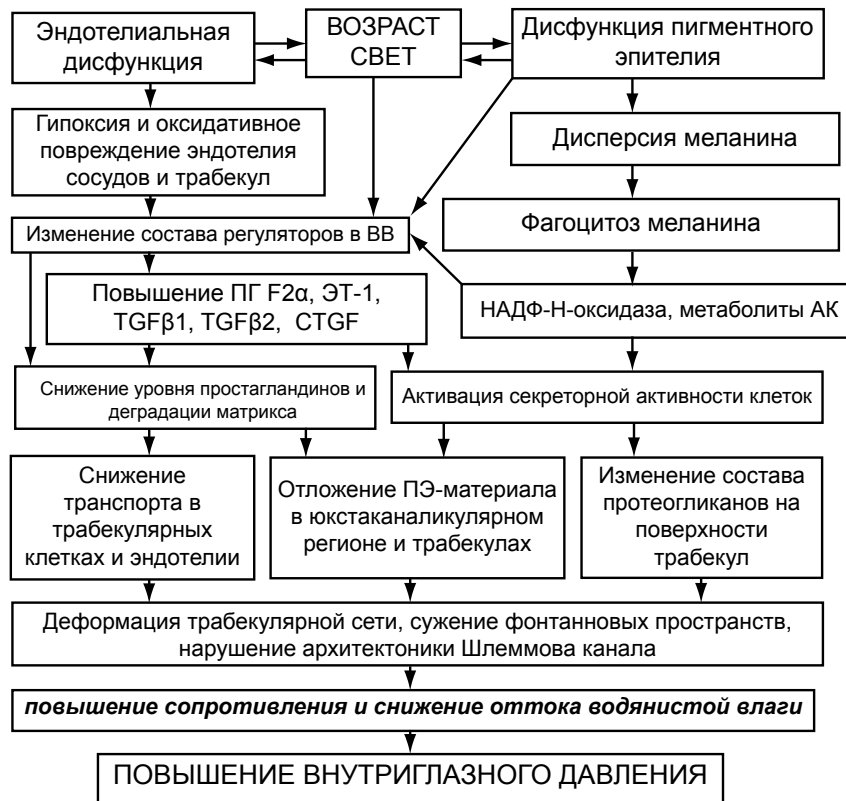

Рис. 2. Концепция патогенеза ПЭ-глаукомы

В связи с этим, уровень MMP-3 сегодня рассматривается как ключевой диагностический критерий ранней диагностики и прогнозирования течения ПЭГ, поскольку при ПЭГ его уровень резко снижен в ВВ. Это способствует глубокому дисбалансу между скоростью образования и деградации матрикса.

Таким образом, ключевыми факторами патогенеза ОУГ при ПЭС являются (рис. 2):

- дисфункция ПЭ, дисперсия пигмента и его захват (фагоцитоз) эндотелиоцитами, выстилающими ПК, УПК;
- нарушение ГОБ и состава ВВ;
- эндотелиальная дисфункция и дисфункция клеток ТС, сопровождающаяся повышением ЭТ-1, ПГF2α;
- гиперэкспрессия в ТК TGFβ1 и TGFβ2, запускающих фиброгенный процесс в ЮКР и ТС.

Ряд представленных выше фактов и разработанных на их основе методов, уже используются в клинической практике для диагностики и коррекции глазных проявлений ПЭС. Часть механизмов патогенеза ПЭС еще требует переосмысления, учитывая накопленный фактический материал при исследовании пациентов. Тем не менее, тактика офтальмолога должна быть ориентирована на раннюю (доклиническую) диагностику и профилактику развития ПЭС, что возможно лишь при условии разработки информативных критериев

отбора пациентов в группу риска; конкретизации молекулярных маркеров ранних этапов ПЭС; а также установлении ведущих патогенетических механизмов, определяющих преимущественное поражение тех или иных структур глаза при ПЭС.

ЛИТЕРАТУРА

1. Acott T.S., Wirtz M.K. Biochemistry of aqueous outflow // *The Glaucomas*. - 1996. – Vol. 1. – P. 281–305.
2. Anthony T.L., Pierce K.L., Stamer W.D. Prostaglandin F2 alpha receptors in the human trabecular meshwork // *Invest. Ophthalmol. Vis. Sci.* – 1998. - Vol 39. – P. 315-321.
3. Atalar P.T., Atalar E., Kilic H., Abbasoglu O.E., Ozer N. Impaired systemic endothelial function in patients with pseudoexfoliation syndrome // *Int. Heart. J.* – 2006. – Vol. 47, № 1. – P. 77-84.
4. Berlau A. Analysis of aqueous humour proteins of eyes with and without pseudoexfoliation syndrome // *Graefes Arch Clin Exp Ophthalmol.* – 2001. – Vol. 239, № 10. – P. 743-746.
5. Cines D.B., Pollak E.S., Buck C.A. Endothelial cells in physiology and in the pathophysiology of vascular disorders // *Blood.* – 1998. – Vol. 91. – P. 3527–3561.
6. Dan J., Belyea D., Gertner G., Leshem I., Lusky M., Miskin R. Plasminogen activator inhibitor-1 in the aqueous humor of patients with and without glaucoma // *Arch. Ophthalmol.* -2005. –Vol. 123. – P. 220–224.
7. Debra L. F., Shepard A., Hellberg P.E. TGFβ2-Induced Changes in Human Trabecular Meshwork: Implications for Intraocular Pressure // *Invest. Ophthalmol. Vis. Sci.* – 2006. – Vol. 47. – P. 226-234.
8. Fautsch M.P., Johnson D.H. Aqueous humor outflow: what do we know? Where will it lead us? // *Invest. Ophthalmol. Vis. Sci.* – 2006. – Vol. 47, № 10. – P. 4181 – 4187.
9. Freddo T.F. Shifting paradigm of the blood-aqueous barrier // *Exp. Eye Res.*- 2001. – Vol. 73. – P. 581–592.
10. Gartaganis S. R, Georgakopoulos C. D., Exarchou A. M., Mela E. K., Lamari F., Karamanos N. K. Increased aqueous humor basic fibroblast growth factor and hyaluronan levels in relation to the exfoliation syndrome and exfoliative glaucoma.//*Acta Ophthalmol Scand.*- 2001.- Dec. – Vol 79.-No 6.- P. 572-575.
11. Jeng S.M., Karger R.A., Hodge D.O., Burke J.P., Johnson D.H. The risk of glaucoma in pseudoexfoliation syndrome // *J. Glaucoma.* – 2007. – Vol. 16, № 1. – P. 117-121.
12. Moreno-Montas J., Teutsch Ortlieb P., Rodriguez-Conde R. Intraocular pressure asymmetry and related factors in pseudoexfoliative syndrome // *Arch. Soc. Esp. Oftalmol.* – 2002. – Vol. 77, № 6. – P. 309-313.
13. Nagase H., Woessner J.F. Matrix metalloproteinases // *J. Biol. Chem.* – 1999. – Vol. 274, № 31. – P. 21491-21494.
14. Naumann G.O.H., Schlötzer-Schrehardt U., Kuchle M. Pseudoexfoliation syndrome for the comprehensive ophthalmologist: intraocular and systemic manifestations // *Ophthalmology.* -1998. – Vol. 105. – P. 951-968.
15. Oh D.-J., Martin J. L., Williams A. J. Effect of latanoprost on the expression of matrix metalloproteinases and their tissue inhibitors in human trabecular meshwork cells // *Invest. Ophthalmol. Vis. Sci.* – 2006. – Vol. 47, № 9. – P. 3887 – 3895
16. Pang I.H., Yorito T. Ocular actions of endothelins // *Proc. Soc. Exp. Biol. Med.* – 2007. – Vol. 225. – P. 21–34.
17. Prasanna G., Dibas A.I. Cholinergic and Adrenergic Modulation of the Ca²⁺ Response to Endothelin-1 in Human Ciliary Muscle Cells // *Invest. Ophthalmol. Vis. Sci.* – 2000. – Vol. 41, № 5. – P. 1142 - 1148.
18. Ramkumar V., Hallam D.M., Nie Z. Adenosine, oxidative stress and cytoprotection // *Jpn. J. Pharmacol.* – 2001. – Vol. 86. – P. 265–274.
19. Ritch R. Exfoliation syndrome // *Curr. Opin. Ophthalmol.* - 2001.- Vol.12. - No 2. - P. 124-130.
20. Schlotzer-Schrehardt U., Lommatzsch J., Kuchle M. Matrix metalloproteinases and their inhibitors in aqueous humor of patients with pseudoexfoliation syndrome/glaucoma and primary open-angle glaucoma // *Invest. Ophthalmol. Vis. Sci.* - 2003. – Vol. 44. – P. 1117–1125.
21. Schlötzer-Schrehardt U., Zenkel M., Decking U. Selective upregulation of the A3 adenosine receptor in eyes with pseudoexfoliation syndrome and glaucoma // *Invest Ophthalmol Vis Sci.* – 2005. – Vol. 46. – P. 2023–2034.
22. Schlötzer-Schrehardt U., Zenkel M., Hofmann-Rummelt C., Kruse F.E. Functional significance of adenosine receptors in the eye and their dysregulation in pseudoexfoliation syndrome] // *Ophthalmologie.* – 2005. – Vol. 102, № 11. – P. 1074-1080.
23. Schlotzer-Schrehardt U., Zenkel M., Kuchle M. Role of transforming growth factor-beta1 and its latent form binding protein in pseudoexfoliation syndrome // *Exp. Eye Res.* – 2001. – Vol. 73. – P. 765–780.

24. Shuba L., Nicoleta M.T., Rafuse P.E. Correlation of capsular pseudoexfoliation material and iridocorneal angle pigment with the severity of pseudoexfoliation glaucoma // J. Glaucoma. – 2007. – Vol. 16, № 1. – P. 94-97.
25. Sowka J. Pseudoexfoliation syndrome and pseudoexfoliative glaucoma // Optometry. – 2004. – Vol. 75, № 4. – P. 245-250.
26. Tinghuai W., Handa J.T. Light-Induced Oxidative Stress in Choroidal Endothelial Cells in Mice // Invest. Ophthalmol. Vis. Sci. - 2005. – Vol. 46. – P. 1117-1123.
27. Tovar-Vidales T., Roque R., Clark A.F. Tissue Transglutaminase Expression and Activity in Normal and Glaucomatous Human Trabecular Meshwork Cells and Tissues // Invest. Ophthalmol. Vis. Sci. – 2008. – Vol. 49, № 2. – P. 622 - 628.
28. Vesaluoma M., Mertaniem P., Mannonen S. Cellular and plasma fibronectin in the aqueous humor of primary open-angle glaucoma, exfoliative glaucoma and cataract patients. // Eye. – 1998. – Vol. 12. – P. 886-890.
29. Vittal V., Rose A., Gregory K. Changes in Gene Expression by Trabecular Meshwork Cells in Response to Mechanical Stretching // Invest. Ophthalmol. Vis. Sci. – 2005. – Vol. 46 – P. 2857-2868.
30. Welge-Lüssen U., Albrecht C. Induction of Tissue Transglutaminase in the Trabecular Meshwork by TGF-β1 and TGF-β2 // Invest. Ophthalmol. Vis. Sci. – 2000. – Vol. 41. – P. 2229-2238.
31. WuDunn D. The effect of mechanical strain on matrix metalloproteinase production by bovine trabecular meshwork cells // Curr. Eye Res. – 2001. – Vol. 22. – P. 394-397.
32. Yamazaki Y., Matsunaga H., Nishikawa M. Senescence in cultured trabecular meshwork cells // Br. J. Ophthalmol. – 2007. – Vol. 91, № 6. – P. 808 - 811.
33. Yorito T, Krishnamoorthy R., Prasanna G. Endothelin: is it a contributor to glaucoma pathophysiology? // J. Glaucoma. - 2002. – Vol. 11. – P. 259-270.
34. Yura T., Fukunaga M., Khan R. Free-radical-generated F2-isoprostane stimulates cell proliferation and endothelin-1 expression on endothelial cells // Kidney Int. - 1999. – Vol. 56. – P. 471-478.
35. Zhao X., Ramsey K.E., Stephan D.A. Gene and Protein Expression Changes in Human Trabecular Meshwork Cells Treated with Transforming Growth Factor-β // Invest. Ophthalmol. Vis. Sci. – 2004. – Vol. 45, № 11. – P. 4023 - 4034.
36. Zhou L., Thompson W.J., Potter D.E. Multiple Cyclic Nucleotide Phosphodiesterases in Human Trabecular Meshwork Cells // Invest. Ophthalmol. Vis. Sci. – 1999. – Vol. 40, № 8. – P. 1745 – 1752.

Aqafonova V.V., Barinov E.F.¹, Frankovska –Qierlak M.Z., Kərimova R.S., Sulaeva O.N.¹

PSEVDOKSFOLIATIV SINDROM ZAMANI AÇIQ-BUCAQLI QLAUKOMANIN PATOGENEZİ (ədəbiyyat icmalı)

Akademik S.N. Fyodorov adına «Göz Mikrocərrahiyyəsi» Federal Dövlət İnstitutu, Moskva, Rusiya

¹M. Qorki adına Beynəlxalq Tibb Universiteti, Doneck, Ukraina

XÜLASƏ

Psevdoeksfoliativ sindrom (PES)- açıq bucaqlı qlaukomanın (ABQ) inkişafında daha çox yayılmış spesifik səbəblərdən biri hesab olunur.

Tədqiqatçılar arasında ABQ-nın PES-lu gözlərdə inkişaf mexanizmini izah edən 2 nəzəriyyə müzakirə edilir:

1. Qlaukoma 2-li proses olaraq gözdaxili mayenin axma yollarının psevdoeksfoliativ material və piqmentlə tutulması nəticəsində yaranır.
2. PES artıq mövcud olan birincili ABQ-nın gedişini ağırlaşdırır.

PES zamanı yaranan ABQ-nın inkişafında proseslərin ardıcılığı haqda bugünkü təsəvvürlər molekulyar biologiyanın nailiyyətləri və genetik tədqiqatların nəticələri sayəsində əhəmiyyətli dərəcədə artıb. Bu tədqiqatlar adı çəkilən patoloji prosesin yaşla əlaqəli olması faktını, qlaukomanın inkişafında fotooksidativ stresin rolu və mexanizmini açıqlayaraq təsdiqləyir.

Təqdim etdiyimiz araşdırmadan aydın olur ki, PES zamanı yaranan ABQ patogenezinin əsas səbəbləri bunlardır:

- Piqment epitelinin disfunksiyası, piqment dispersiyası və piqmentin ön kameranı, eləcə də ön kamera bucağını örtən endotel hüceyrələrilə faqositozu;
- Hematooftalmik baryerin keçiriciliyinin pozulması və bununla əlaqədar gözdaxili maye tərkibinin dəyişməsi;

- Trabekulyar şəbəkə, endotelial hüceyrələrinin disfunksiyası;
- gözdaxili mayenin tərkibində ET-1 (endotelin-1) və PQF2 α (prostaqlandin-F2 α) konsentrasiyasının artması
- Trabekulyar şəbəkədə və yuxstakanalikulyar sahədə fibrogen proses zəncirini aktivləşdirən TGF β 1 və TGF β 2 (transformasiyaedici böyümə faktoru- β 1,2) kimi faktorların hasilinin artması.

Araşdırmamızda təqdim etdiyimiz nəticələr klinik praktikada PES-un göz almasında təzahürünün diaqnostikası üçün artıq istifadə olunmaqdadır. Buna baxmayaraq, PES-un erkən diaqnostikası və inkişafının profilaktikası istiqamətində tədqiqatlar davam etdirilməlidir.

Agafonova V.V., Barinov E.F.1, Frankovska-Gerlak M.Z., Kerimova R.S., Sulaeva O.N.1

PATHOGENESIS OF OPEN-ANGLE GLAUCOMA IN PSEUDOEXFOLIATIVE SYNDROME (literary review)

*The S. Fyodorov Eye Microsurgery Federal State Institution, Moscow, Russia
I The National Medical University named after M.Gorky, Donetsk, Ukraine*

SUMMARY

Pseudoexfoliative syndrome (PES) is considered one of the widespread specific causes of open-angle glaucoma (OAG) development.

Two theories of OAG origin in eyes with PES are discussed by researchers:

1. Glaucoma is a secondary process induced by an aqueous humor (AH) pathways obstruction with pseudoexfoliative material (PEM) and pigment.
2. PES aggravates the course of the already existed primary OAG.

The first and the second theories associate the glaucoma development with choroid degeneration.

Today conceptions about the sequence of OAG development events in the PES case and role of different factors in PES progression are enlarged owing to success of molecular biology and results of genetic investigations. They confirmed and decoded the age-associated nature of ocular pathology in the PES case, detailed mechanisms and role of photo-oxidative damage of the eye in glaucoma development.

The key factors of OAG pathogenesis in the PES case are as follows:

- dysfunction of pigment epithelium, pigment dispersion and its capture (phagocytosis) by endotheliocytes, which cover the anterior chamber and the zone of anterior chamber angle;
- disorder of hemato-ophthalmic barrier and AH composition;
- endothelial dysfunction and dysfunction of trabecular meshwork cells associated with increase of endotheline-1 and prostaglandin-F2 α level;
- hyperexpression in trabecular cells TGF β 1 and TGF β 2, which launch fibrogenic process in juxtacanalicular region and in trabecular meshwork.

A number of factors and developed methods are already used in clinical practice for diagnosis and correction of ocular PES manifestation. Nevertheless, tactics of ophthalmologists should be oriented to an early (preclinical) diagnosis and prevention of PES development.