

## СЛУЧАЙ ИДИОПАТИЧЕСКОЙ ЮВЕНИЛЬНОЙ СУБРЕТИНАЛЬНОЙ НЕОВАСКУЛЯРНОЙ МЕМБРАНЫ (случай из клиники)

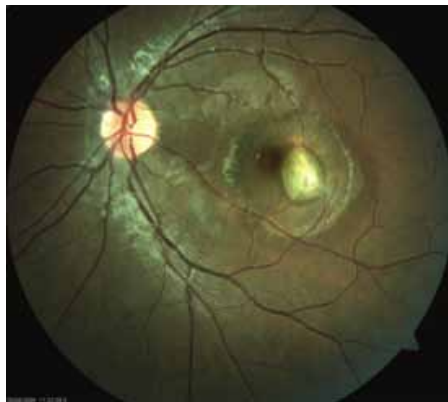*Национальный Центр Офтальмологии имени академика Зарифы Алиевой, г.Баку.*

Идиопатическая хороидальная неоваскуляризация относится к редким ретинальным расстройствам, особенно в детском возрасте [5, 6]. Клиническая сущность данной нозологии впервые была описана Junius в 1923 году как «ювенильный экссудативный макулярный ретинит» [3, 4]. Характерное расположение классической хороидальной неоваскулярной мембраны – между нейроэпителием и пигментным эпителием сетчатки в непосредственной близости к центральной аваскулярной фовеолярной зоне [1]. Однако, слабая выраженность функциональных симптомов, обусловленная интактностью фовеолы на ранних стадиях заболевания, и монокулярность поражения с сохранностью зрительных функций на парном глазу, крайне затрудняют своевременную постановку диагноза [2, 4].

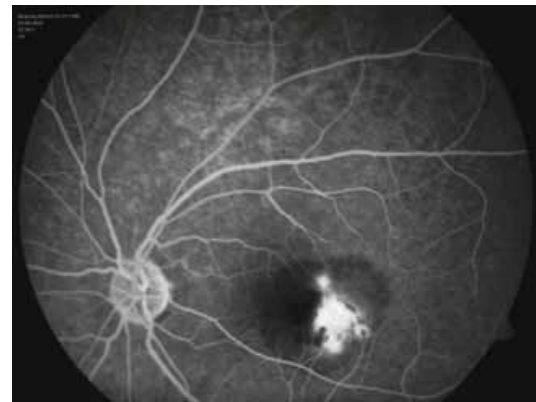
**Больная Б.**, 1995 года рождения обратилась в Национальный Центр Офтальмологии имени академика З.Алиевой с жалобами на снижение центрального зрения на правом глазу, без предшествующих болей, покраснения или фотофобии. Пациентка и ее родители не указывают на наличие в анамнезе каких-либо общесоматических и глазных заболеваний, в том числе травм. По результатам обследования острота зрения:  $vis\ OD = 0,1$  не корригирует;  $vis\ OS = 1,0$ . Аномалий рефракции не отмечалось. ТонOMETрические показатели на обоих глазах были в пределах нормы (правый глаз – 16,7 мм рт.ст, левый глаз – 18,1 мм рт.ст.)

По данным компьютерной периметрии на правом глазу определялась относительная положительная центральная скотома. При обследовании с помощью сетки Амслера выявлялось искажение и нечеткость линий.

Биомикроскопия переднего отрезка глаза патологических изменений не выявила, оптические среды глаза прозрачные. При офтальмобиомикроскопии в центральной зоне сетчатки определялся участок отслойки нейроэпителия размером в 3ДД грязно-серого оттенка. В фовеальной области просматривался фиброзный рубец размером в 0,8ДД с перифокальными субретинальными геморрагиями (рис. 1).



**Рис. 1. Фиброзный рубец с перифокальными субретинальными геморрагиями**



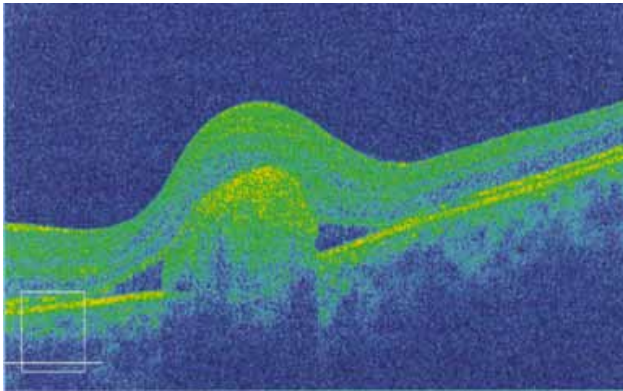
**Рис. 2. Флюоресцентная ангиография: экстравазальный выход красителя**

Ангиография с флюоресцеином (FF 450 Plus, Zeiss) позволила выявить фиброзный рубец с неровными контурами и характерной гиперфлюоресценцией в поздней фазе за счет прокрашивания фиброзной ткани, маскирующей границы неоваскулярной мембраны. Гиперфлюоресцирующий участок окаймлен темным полукольцом кровоизлияния. На персистенцию неоваскуляризации указывает экстравазальный выход красителя (рис. 2).

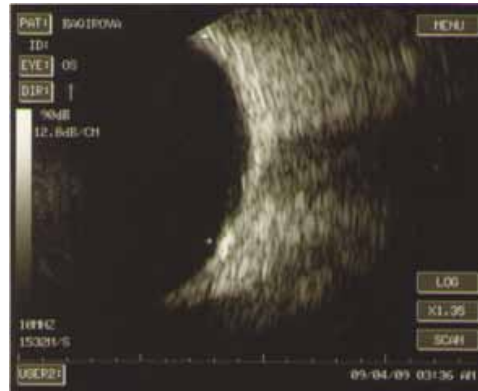При проведении ОКТ (Cirrus HD-OCT, Zeiss) был использован протокол Macular Thickness. На томограммах обнаруживалось утолщение среза сетчатки. Субретинальная неоваскулярная мембрана определялась как гиперрефлективный купол с крутыми склонами, исходящий из хороида и расположенный над пигментным

эпителием. Эффект «тени» распространялся на подлежащие структуры и прерывал гиперрефлективную полосу пигментного эпителия. Визуализировалась отслойка нейроэпителия в виде гипорефлективных зон вокруг хориоидальной неоваскуляризации. Толщина центральной зоны составляла 377 мкм (рис. 3).

При ультразвуковом исследовании в режиме В-сканирования в макулярной области определяется небольшой, слегка проминирующий гиперэхогенный участок (рис. 4).



**Рис. 3. ОКТ: субретинальная неоваскулярная мембрана с отслойкой нейроэпителия**



**Рис. 4. В-сканирование**

Больной была предложена и произведена интравитреальная инъекция бевацизумаба (1,25мг/0,05мл) по стандартной методике. Сравнительный анализ данных функциональных офтальмологических исследований до и после лечения положительной динамики не выявил.

Представленный клинический случай интересен тем, что субретинальная неоваскулярная мембрана развилась у девочки с «чистым» анамнезом и отсутствием патологических процессов в хориоиде и пигментном эпителии сетчатки, способных вызвать хориоидальную неоваскуляризацию. При этом клинические признаки заболевания проявились лишь на поздних его стадиях, когда применение антиангиогенного препарата оказалось, к сожалению, неэффективным. Тем не менее, тщательный систематический контроль здорового парного глаза с целью ранней диагностики неоваскулярного осложнения и предотвращения его прогрессирования сохраняет свою актуальность.

## ЛИТЕРАТУРА

1. Коскас Г., Коскас Ф., Зурдан А. Комплексная диагностика патологии глазного дна. Цветной атлас. Под редакцией Нероева В.В., Рябиной М.В. М., 2007. С. 495.
2. Bernardczyk-Meller J., Klosowska-Zawadka A., Wasiewicz-Rager J. Choroidal neovascularization in children – prevalence, diagnostic and treatment. *Klinika oczna*. 2005; 107 (1-3): 115-117.
3. Bottoni F., Deutman A. Idiopathic sub-retinal neovascular membranes in the macula (hemorrhagic macular chorioidopathy of young adults). *Doc Ophthalmol*. 1987; 64: 311-343.
4. Krumholz D., Rosenbaum J. Idiopathic juvenile macular sub-retinal neovascularization: to treat or not to treat. *Clinical Eye and Vision Care*. 1998; 10 (2):95-98.
5. Sivaprasad S., Moore A. Choroidal neovascularisation in children. *Br J Ophthalmol*. 2008; 92 (4): 451-454.
6. Waheeb S., Showail M. Idiopathic choroidal neovascular membrane in a young female. *Oman J Ophthalmol*. 2009

## İDİOPATİK YUVENİL SUBRETİNAL NEOVASKULYAL MEMBANI OLAN XƏSTƏ TƏQDİMƏTİ (kliniki hal)

*Akademik Zərifə Əliyeva adına Milli Oftalmologiya Mərkəzi, Bakı şəh.*

### XÜLASƏ

Tərəfimizdən 14 yaşlı gənc qızda xoroidal neovaskulyarizasiya olan xəstə təqdim olunur.

Xəstəliyin idiopatik xarakteri, yaşın gənc olması və intraokulyar antiangiogen terapiyanın effektivsizliyi, sağlam gözün vəziyyətinin düzgün qiymətləndirilməsi, patoloji prosesin erkən aşkar olunması və onun proqressiyasının qarşısının alınması məqsədi ilə ciddi sistematik oftalmoloji müayinələrin aparılmasının vacibliyini tələb edir.

Saidova L.H, Biləndərli L.Sh.

## CASE OF THE IDIOPATHIC JUVENILE SUBRETINAL NEOVASCULAR MEMBRANE (clinical case).

*National Ophthalmology Centre named after acad. Zarifa Aliyeva, Baku.*

### SUMMARY

Here we present the case of choroidal neovascularization in a 14-year old girl. The idiopathic character of the disease, little age of the patient and the ineffectiveness of intraocular antiangiogenic therapy obviously prove the exceptional significance of detailed systemic ophthalmologic examination to correctly estimate the state of healthy twin eye, to detect the pathological process at an early stage and to prevent its progression.