

МОНОСКЛЕРАЛЬНАЯ ФИКСАЦИЯ ИОЛ В ХИРУРГИИ ТРАВМАТИЧЕСКИХ КАТАРАКТ.

Национальный Центр Офтальмологии имени академика Зарифы Алиевой, г. Баку.

Первое сообщение о транссклеральной фиксации (ТФ) интраокулярных линз (ИОЛ) появилось в 1983 г. – Gess.L.A. [3]. В 1986 г. E.S. Malbran et al. описали одномоментную сквозную кератопластику и имплантацию заднекамерной ИОЛ с ТФ [5]. Многие авторы разделяют все методы ТФ ИОЛ по направлению проведения фиксирующих швов на две большие группы: ab interno (изнутри глаза) и ab externo (снаружи) [7]. При первичной имплантации ИОЛ с ТФ чаще применяется способ ab interno [8], в то время как при отсроченной имплантации ИОЛ многие авторы рекомендуют способ ab externo [4]. При наличии незначительных повреждений задней капсулы иногда достаточно моносклеральной фиксации [2]. Т.Оshika использовал моносклеральную фиксацию дислоцированной ИОЛ при частично сохранной задней капсуле [6]. Однако, при любой технике ТФ ИОЛ может приводить к тяжелым осложнениям, таким как гемофтальм, повышение внутриглазного давления, торсионное смещение ИОЛ [1].

Цель работы. Оценить клинические результаты хирургического лечения травматических катаракт с моносклеральной фиксацией ИОЛ при нарушении целостности задней капсулы хрусталика.

Материал и методы. Клинический материал представлен 8-ю больными трудоспособного возраста. Возраст пациентов составил: 3 больных – 32 года, двое больных поступили в возрасте 39 лет, двое – 45 и один – 47 лет; из них 6 мужчин, 2 женщины. Травматическая катаракта после проникающего роговичного или корнеосклерального ранения была диагностирована у 6 больных, в 2 случаях травматическая катаракта развилась после контузии глазного яблока. Предоперационное обследование включало биомикроскопию, офтальмоскопию, визометрию, рефрактометрию, тонометрию, гониоскопию, эхобиометрию. Острота зрения у больных до операции находилась в пределах от светоощущения с правильной проекцией до 0,04, коррекция не удавалась ни у одного из больных. Осложняющие факторы включали в себя наличие передних и задних синехий (4 больных), рубцы роговицы (4 пациента), набухание хрусталика и уплощение передней камеры (2 случая).

При УЗИ исследовании у двух обследуемых было выявлено нарушение целостности задней капсулы. Средняя величина внутриглазного давления была на уровне 16,5 мм рт.ст. У одного больного с набухающей катарактой отмечалось повышение офтальмотонуса до 32 мм рт.ст. Одна пациентка поступила с диагнозом травматическая катаракта, подвывих хрусталика II степени левого глаза. Вторичная постконтузионная оперированная глаукома II А (Рис. 1). Все операции проводились под местной анестезией.

Всем пациентам была имплантирована заднекамерная линза “Crystall” фирмы “Alcon” с моносклеральной фиксацией. Для фиксации использовались нерассасывающиеся нити Prolene 10/0 с прямыми иглами.

Техника операции. После экстракции катаракты во всех случаях выявлялся частичный дефект в задней капсуле. Все операции проводились одним хирургом, при этом применялась методика с использованием способа ab externo. Суть метода заключается в проведении иглы-проводника 23 G через склеру в зоне отсутствия остатков задней капсулы отступя 1,5-2,0 мм от лимба. С противоположной стороны у лимба через роговицу проводится прямая игла навстречу игле-проводнику и в области зрачка заводится в ее просвет. Далее игла-проводник выводится вместе с прямой иглой из глаза через склеру. Полипропиленовая нить выводится крючком через тоннель и завязывается к гаптической части линзы. После имплантации и точной центрации ИОЛ полипропиленовая нить фиксируется к склере.

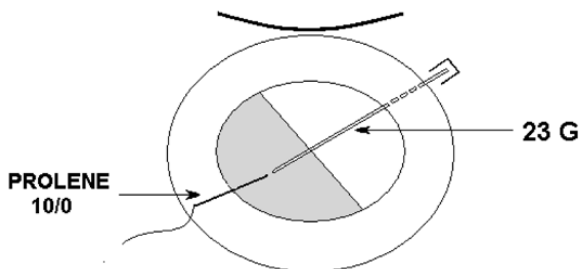


Схема 1. Моносклеральная фиксация ИОЛ.
Момент проведения игл.

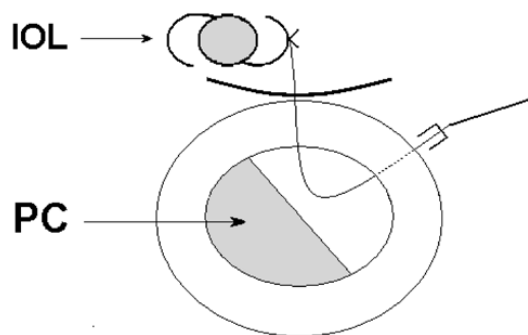


Схема 2. Моносклеральная фиксация ИОЛ.
Подшивание нити к гаптической части ИОЛ.

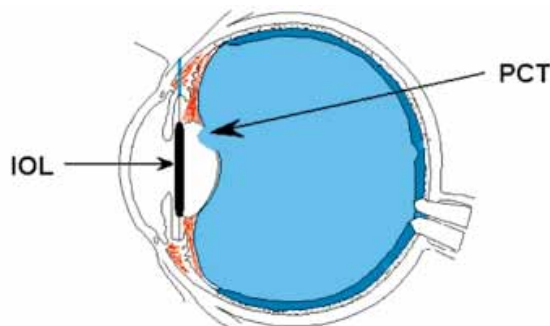


Схема 3. Односторонняя транссклеральная фиксация ИОЛ. Глаз после имплантации ИОЛ.

Результаты и обсуждение. Послеоперационный период у большинства больных характеризовался адекватным течением. В первый день после операции наблюдалась незначительная инъекция глазного яблока, передняя камера сохраняла среднюю глубину, имплантированные ИОЛ занимали центральное положение у всех больных. У одной больной во время проведения иглы-проводника через склеру возникло незначительное кровотечение в стекловидное тело, которое в течение 2-3 недель полностью рассосалось.

Послеоперационная острота зрения при выписке (на 4-й день) распределилась следующим образом: 0,08-0,2 – 5 больных (вследствие расположения рубца в центре роговицы), 0,3-0,5 – 3 больных. Признаков воспалительной реакции и нарушения гидродинамики глаза выявлено не было. Сроки наблюдения составили от 2 месяцев до 1 года. Достигнутые результаты оставались стабильными на протяжении всего срока наблюдения. Спустя 3 месяца острота зрения повысилась в среднем на 10%, составив у 5 пациентов – 0,3, у 3 пациентов – 0,6.

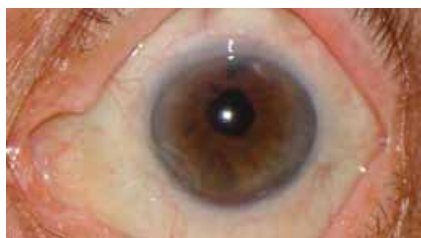

Рис. 1. Больной И. с односторонней транссклеральной фиксацией ИОЛ.

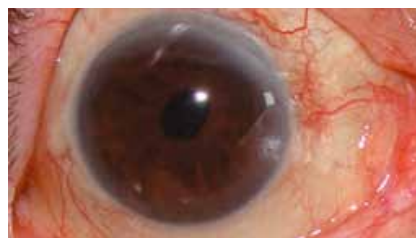

Рис. 2. Больной А. с моносклеральной фиксацией ИОЛ.

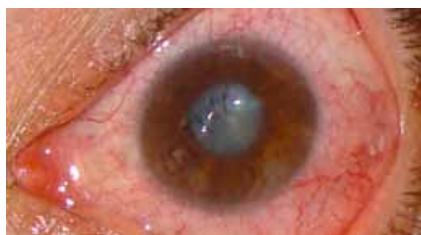

Рис. 3. Больной Г. Роговичные швы 10/0 и травматическая катаракта.

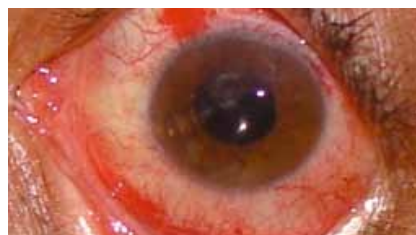

Рис. 4. Больной Г. после операции - моносклеральная фиксация ИОЛ.

Заключение.

Использование моносклеральной фиксации ИОЛ в хирургии травматических катаракт является эффективным, обладает минимальной травматичностью и сводит к минимуму интра- и послеоперационные осложнения. Данная методика не требует наложения швов на склеральный тоннельный разрез, радужная оболочка остается интактной.

ЛИТЕРАТУРА

1. Тахчиди Х.П., Егорова Э.В., Толчинская А.И. Интраокулярная коррекция в хирургии осложненных катаракт, М.: Изд-во: Новое в медицине, 2004, с.220.

2. Bas A., Bulacio J.L., Carizzo R. // Monoscleral fixation for posterior chamber intraocular lenses in cases of posterior capsular rupture. *Arh. Ophthalmol.*, 1992, v.99, p.1229-1233.
3. Friedberg M.A., Berler D.K. Scleral fixation of posterior chamber intraocular lens implants combined with vitrectomy. // *Ophthalmic. Surg.*, 1992, v.23, N1, p.17-21.
4. Kammann J., Probst A. // Die TRIC-Linse – ein neues Konzept für Vorderkammerlinsen SOE/DOG-Kongress Berlin, Kongressausgabe, 09.2005, p.20.
5. Malbran E.S., Malbran E.J., Negri I. // Lens guide suture for transport and fixation in secondary IOL implantation after intracapsular extraction. *Intern. Ophthalmol.*, 1986, v.9, p.151-160.
6. Oshika T. // Transscleral suture fixation of a subluxated posterior chamber lens within the capsular bag. *J. Cataract. Refract. Surg.*, 1997, v.23, N11, p.1421-1423.
7. Packer M., Fine L.H., Hoffman R.S. Prospective randomized trial of an anterior surface modified prolate intraocular lens // *J. Cataract. Refract. Surg.*, 2002, v.28, N1, p.182-185.
8. Pandey S.K., Ram J., Werner L. et al. // Visual results and postoperative complications of capsular bag and ciliary sulcus fixation of posterior chamber intraocular lenses in children with traumatic cataracts. *J. Cataract. Refract. Surg.*, 1999, v.25, N12, p.1576-1584.

Hüseynov E.S., Şamilova F.H.

TRAVMATİK KATARAKTALARIN CƏRRAHİYYƏSİNDƏ İOL-UN MONOSKLERAL FİKSASİYASI.

Akademik Zərifə Əliyeva adına Milli Oftalmologiya Mərkəzi, Bakı şəh.

XÜLASƏ

İşin məqsədi: arxa kapsulası zədələnmiş travmatik kataraktların cərrahiyyəsində İOL-un monoskleral fiksasiyasının kliniki nəticələrinin qiymətləndirilməsi.

Material və metodlar: İOL-un monoskleral fiksasiyası 8 xəstədə (8 göz) aparılıb. 6 xəstədə travmatik katarakta korneal və korneoskleral yaralanmadan sonra əmələ gəlmişdir. 2 xəstədə isə kontuzion mənşəli idi. Müşahidə müddəti 2 aydan 1 ilə qədər idi.

Aparılan əməliyyatın kliniki müşahidəsi nəticəsində travmatik kataraktların cərrahiyyəsində İOL-un monoskleral fiksasiyası effektiv üsul sayıla bilər. Bu üsul minimal travmatizmlə xarakterizə olunur, əməliyyat zamanı və sonrakı fəsadları minimuma endirir.

Hüseynov E.S., Şamilova F.H.

THE MONOSKLERAL FIXATION OF THE IOL IN THE SURGERY OF TRAUMATIC CATARACTS.

National Ophthalmology Centre named after acad. Zarifa Aliyeva, Baku.

SUMMARY

The aim of this study is to evaluate clinical results of monoscleral fixation of IOL in the surgery treatment of traumatic cataracts with the rupture of posterior capsule of the lens.

Materials and methods. The monoscleral fixation of the IOL was performed on 8 patients (8 eyes). In 6 patients traumatic cataract has developed after penetrating corneal or corneo-scleral injuries, and in 2 patients it has developed after blunt trauma of the eye. The follow-up period was from 2 months to 1 year. The monoscleral fixation of the IOL in the surgery of traumatic cataracts is considerably effective, cause minimal traumatic changes of the eye and minimize intra- and postoperative complications.