

KOMBİNƏ OLUNMUŞ TRABEKULOTOMİYA-TRABEKULEKTOMİYA ANADANGƏLMƏ QLAUKOMADA İLKİN CƏRRAHİ PROSEDUR KİMİ.

Akademik Zərifə Əliyeva adına Milli Oftalmologiya Mərkəzi, Bakı şəh.

Anadangəlmə qlaukoma 2.5-15% pediatrik korluğa səbəb olan, medikamentoz müalicəyə cavab verməyən xəstəlikdir. Yenidöğulmuşlar arasında rastgəlmə tezliyi 1:10000-dir [15]. Erkən diaqnostika və mikroçərrahi müdaxilə bir neçə tədqiqatçı tərəfindən məsləhət edilmişdir [15, 33].

Qoniotomiya ənənəvi olaraq aparılmaqla bilən prosedur kimi sayılır. Hansı ki, anadangəlmə qlaukomanın müalicəsində ən yaxşı metod kimi haqqında yazılan əməliyyat- KTT hesab olunur. Hindistanda [30], Orta Şərqdə [31] və dünyanın bəzi digər hissələrində olan anadangəlmə qlaukoma Qərbdə [10] olana nisbətən daha çox irsdir və qoniotomiyaya pis cavab verir. Bu hallarda ilkin cərrahi prosedur kimi ab externo trabekulotomiya bir çox müəlliflər tərəfindən məsləhət görülür [1, 13].

Gözdaxili təzyiqi (GDT) kontrol etmək üçün çoxsaylı müdaxilələr lazım olduğundan anadangəlmə qlaukomanın müalicəsi çox çətin hesab olunur [5]. Ən yaxşı cərrahi müalicə metodunun axtarışında kombinə olunmuş trabekulotomiya-trabekulektomiya (KTT) digər standart prosedurlarla müqayisədə yeni bir üsül sayılır [9, 29]. Son dekadada KTT-nin üstünlüyü Elder və digər pediatrik mütəxəssislər tərəfindən əsaslandırılmışdır [9].

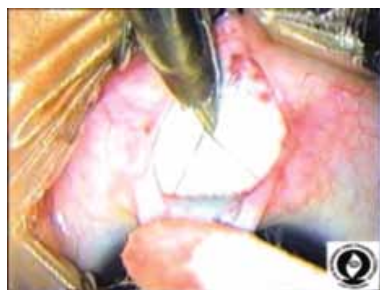AG olan xəstələrdə funksional nəticə zəifdir, onların ancaq 40-50%-də maksimal görmə 0.5-ə qədər ola bilər [5]. Aparılan tədqiqatın məqsədi 1,3 il ərzində AG olan xəstələrdə KTT-nin nəticələrini qiymətləndirməkdir. Digər məqsəd pis nəticələrə səbəb ola biləcək kliniki vacib faktorları müəyyən etməkdir.

Material və metodlar. Bu retrospektiv elmi tədqiqatdır. Tədqiqata 2008-ci ilin sentyabrından 2009-cu ilin noyabrınadək Zərifə Əliyeva adına Milli Oftalmologiya Mərkəzində AQ diaqnozu ilə KTT əməliyyatı olunmuş uşaqlar daxil edilmişdir. Bilateral hallarda valideynlərə risk və üstünlüklər izah olunaraq, razılıq alındıqdan sonra, eyni vaxtlı cərrahiyyə əməliyyatı aparılmışdır. Bütün əməliyyatlar bir cərrah (M.N.A.) tərəfindən aparılmışdır.

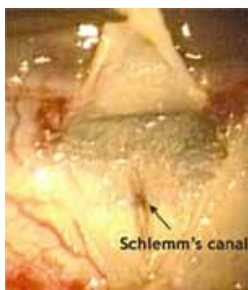
Bütün xəstələr əməliyyatdan öncə və sonra anesteziya altında müayinədən keçmişlər. Bu müayinələrə tonometriya (Perkins tonometri ilə), buynuz qişanın diametri, ön seqmentin yoxlanması, sikloplegik (Cyclopentolate 1%) refraksiya (buynuz qişə şəffaf olan zaman), paximetriya, keratometriya, ultrasəs biometriya vasitəsilə görmə oxunun uzunluğu, funduskopiya aid idi. Görmə itiliyi (Snellen cədvəli ilə), görmə itiliyi təyin oluna bilməyən uşaqlarda isə işıq fiksasiya və izləmə müəyyən edilmişdir. İşıq fiksasiya və izləmə görmə itiliyini müəyyən edən meyar olmamasına baxmayaraq, bu göstərici tam kor olan uşaqları müəyyən etməyə kömək edir [14].

Buraya preoperativ və postoperativ GDT, buynuz qişanın şəffaflığı və diametri, görmə itiliyi (ölçülməsi mümkün olan xəstələrdə), filtrasion yastığın (blebin) xarakteristikası, ağırlaşmalar kimi nəticələrin qiymətləndirilməsi aiddir.

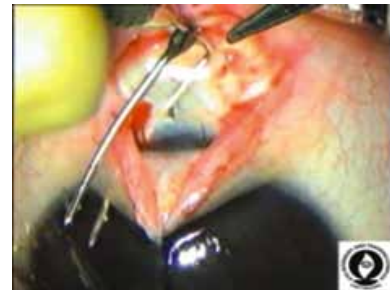Cərrahi prosedur: Bütün hallarda istifadə olunan cərrahi texnika birincili KTT idi. Əməliyyatların hamısı bir cərrah (M.N.A.) tərəfindən yerinə yetirilmişdir. Yuxarı kvadrantda tağ əsaslı konyuktival loskut hazırlandıqdan sonra, 4x4 mm ölçüdə üçbucaqşəkilli skleranın yarı qalınlığında buynuz qişaya doğru loskut şəklində disseksiya aparıldı (Şəkil 1).



Şəkil 1. Üçbucaq şəklində hissəvi skleral loskut altında limbal anatomiya. Şlemm kanalı qara xətt (ox) şəklində görünür.



Şəkil 2. Şlemm kanalını tapmaq üçün korneoskleral keçid sahəsində 2 mm ölçüdə radial kəsik aparıldı



Şəkil 3. Modifikasiya olunmuş Harms trabekulotomu kanalın mənfəzinə hər iki tərəfdən daxil edilərək, üst paralel qol yönləndirici rolu oynayaraq, ehtiyatla ön kameraya tərəf hərəkət etdirildi.

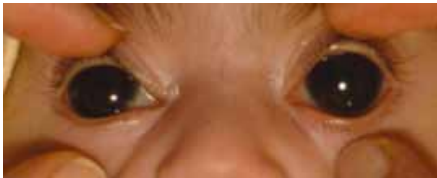Skleral loskut 2 ədəd 10-0 nylon tikişlərlə fiksasiya edildi. Konyuktiva 2 ədəd 10-0 nylon tikişlərlə bağlandı. Trabekulektomiya ənənəvi üsulla yerinə yetirildi. Bilateral hallarda (2 xəstə- 28.6%) ilk gözdə əməliyyat başa çatdıqdan sonra, ikinci göz eyni texnika ilə, ancaq sanki yeni xəstədəki kimi, yeni alət dəsti, əlcəklər, xalat, steril örtüklər vasitəsilə, həyata keçirilmişdir. Bütün xəstələrdə standart postoperativ rejim gözlənilmişdir. Əməliyyatdan dərhal sonra onlara yerli olaraq 1% cyclopentolate- hydrochloride, antibiotik və steroid təyin edilmişdir. Damcılar 6 həftə ərzində tədriclə azaldılmışdır. Bütün xəstələr əməliyyatdan 1, 3 gün və 6 həftə sonra, həmçinin hər 3 aydan bir təkrar müayinəyə gəlmişlər. Hər vizit zamanı xəstələr biomikroskopiya və fundoskopiya olunmuş, ön kameranın dərinliyi, buynuz qişanın vəziyyəti, GDT, blebin görünüşü müayinə edilmişdir. Poliklinikada müayinə edilə bilməyən xəstələr anesteziya altında yoxlanılmışlar.

Uğur və uğursuzluq göstəriciləri: Əməliyyat, anesteziya altında GDT 5 mm.c.süt ilə 16 mm.c.süt. arası, anesteziyasız müayinədə isə 21 mm.c.süt-dan az olarsa, görmə siniri məmæciyinin diskə nisbətində və buynuz qişanın ölçülərində artma müşahidə olunmamışsa, uğurlu hesab edilmişdir. Uğurlu hesab edilməyən hallara bu kriteriləri saxlamaq üçün antihipertenziv agentlərin istifadəsi aiddir. Əməliyyat, dərman istifadəsinə baxmayaraq GDT-nin yüksək olması, hipotoniya ilə əlaqədar makulopatiya, görməyə təsir edə biləcək ağırlaşmalar halında, yaxud təkrari müdaxiləyə ehtiyac yaranan hallarda uğursuz hesab edilmişdir.

Tədqiqata KTT olunmuş 7 xəstənin 11 gözü daxil edilmişdir. Onlardan 6-da birincili KTT, 1-də isə ikincili KTT (xəstə başqa klinikada birincili trabekulektomiya olmuşdur) aparılmışdır. Əməliyyat zamanı orta yaş 8 gün- 6 yaş (orta 2.5 yaş) idi. Xəstələrin hamısı (7, 100%) AG diaqnozu ilə- onlardan 3-də (43%) xəstəlik bilateral, 4-də (57%) isə unilateral idi. Orta müşahidə dövrü 6.3 ay olmuşdur.

Gözdaxili təzyiq: Əməliyyatdan öncə orta GDT 31.5 ± 6.5 mm c. süt idi, son müayinə zamanı isə GDT 14.9 ± 5.9 mm c. süt olmuşdur. Əməliyyatdan öncə 11 gözdən 8-i (72.7%) antiqlaukomatoz dərmanlardan istifadə edirdi, harada ki, əməliyyatdan sonra bu rəqəm 2 göz (11.2%) oldu.

Byunuz qişanın diametri və şəffaflığı: İlk gəliş zamanı byunuz qişanın orta diametri 12.5 ± 0.75 mm (11.5-14.0mm), əməliyyatdan sonra isə 12.75 ± 0.75 (12.0- 14.5mm) idi. Əməliyyatdan öncə 2 gözdə (18.2%) buynuz qişası şəffaf olmasına baxmayaraq, GDT yüksək, meqalokornea və anadangəlmə qlaukoma xas qonioanomaliya olduğu üçün əməliyyat aparmağa qərar verilmişdir. 10 gözdə (90.9%) müxtəlif dərəcəli buynuz qişası ödemi var idi. Son müayinə zamanı 3 gözü (27.3%) buynuz qişasında ödem qalmaqda idi. Şəkil 4 və 5-də AG olan xəstənin preoperativ və postoperativ şəkli verilmişdir.



Şəkil 4.

Refraktiv dəyişikliklər: 9 gözdə (81.8%) müayinə zamanı refraksiya miopik (orta 6.1D) olmuşdur.

Əməliyyat zamanı olan ağırlaşmalar: Bu ağırlaşmalar 2 gözdə (18.2%) müşahidə olunmuş və heç biri görməyə təsir edən olmamışdır. Ən çox rast rast gəlinən ağırlaşma ilk həftədə meydana çıxan dayaz ön kamera idi ki, bu da spontan olaraq aradan qalxmışdır.

Həç bir xəstədə xoroidal qopma, tor qişanın reqlmatogen qopması, blebdən sızma, bleblə əlaqədar infeksiya, yaxud endoftalmit müşahidə olunmamışdır.

Nəticə və müzakirələr.

AG-nin müalicəsində əsas məqsəd GDT normallaşdırmaq və daimi kontrol etmək, bununla da görmə funksiyasının itməsinin qarşısını alaraq, gözün tamlığını qorumaqdır. AG bütün dünyada yayılmış xəstəlikdir və görmə funksiyasına yetirdiyi zərər çox böyükdür. AG-nin tək və effektiv müalicəsi cərrahi yollardır. Ənənəvi qoniotomiya [3, 5, 6] yaxud trabekulotomiya [1, 13] qlaukoma mütəxəssisləri arasında istifadə olunan üsullardandır, harada ki, qoniotomiya ön kamera bucağını görmədən yerinə yetirilə bilməz [32]. Digər tərəfdən trabekulotomiyanın çatışmayan cəhəti ondan ibarətdir ki, 10-15% hallarda Şlem kanalı tapılmır [19, 13]. Bu çətinlikləri nəzərə alaraq bəzi cərrahlar AG-nin müalicəsi üçün birincili trabekulektomiyaya müraciət edirlər, çünki onu yerinə yetirmək qoniotomiya və trabekulotomiya ilə müqayisədə daha asandır [6, 7, 11]. Təəssüf ki, AG olan xəstələrin əksəriyyəti uğurlu nəticə üçün çoxsaylı əməliyyatlar keçirməli olurlar [5].

Son 10 ildə 360° trabekulotomiya və KTT ənənəvi cərrahiyyə



Şəkil 5.

metodlarına alternativ kimi meydana çıxmışlar [3, 5]. Bir çox cərrahlar bu iki metoddan KTT-ni Orta Şərqdə [2, 28], Qüdsdə [9] və Hindistanda [19-23] etnik qruplar üçün ilkin prosedur kimi üstün tuturlar.

Hazırkı tədqiqatın məqsədi 1.25 il ərzində KTT əməliyyatı keçirən AG olan xəstələrdə nəticələri müəyyən etməkdir. Bu xəstələrdə ilkin əməliyyatın müvəffəqiyyət faizi bir çox qeyd edilən qoniotomiya, ab externo trabekulotomiya yaxud birincili trabekulektomiyadan sonrakı nəticələrdən daha yüksəkdir.

Nəticə almaq və onu təhlil etmək bir qədər uzun vaxt və daha çox xəstə kütləsi tələb edir. Ona görə də bu metodların bir-biri ilə müqayisədə üstünlüklərini və çatışmayan cəhətlərini göstərmək üçün başqa tədqiqatlardan nəticələri təqdim etmək istəyirəm.

Son zamanlar Mendicino və b. [7] 360° trabekulotomiyasının və qoniotomiyasının uzunmüddətli nəticələrini müqayisə edərək GDT-nin kontrolunda birincinin daha effektiv olduğunu qeyd etmişdir.

Mullaney və b. [28] və Al-Nazmi və b. [2] birincili KTT zamanı mitomisin-C (MMC) istifadə etmiş və yüksək nəticələr əldə etdiklərini bildirmişlər. Mandal və b. [24-26] isə əməliyyatlar zamanı MMC birincili KTT-də yox, ikincili KTT-də istifadəsinin daha məqsəduyğun olduğu fikrindədir. Az sayda ərəb beduin körpələrdə Biender və Rothkoff [4] trabekulotomiya və KTT arasında heç bir fərq olmadığını aşkar etmişlər. Dietlein və b. [8] anadangəlmə qlaukoma zamanı ilkin cərrahi prosedur kimi trabekulotomiya, trabekulektomiya və kombinə prosedurun nəticələrini müqayisə etmişlər. KTT-nin müsbət nəticələrinə baxmayaraq 2 il sonra bu əməliyyatların nəticələri arasında nəzərəçarpan fərq olmamışdır. Elder [9] birincili trabekulektomiyayı KTT ilə müqayisə edərək sonuncunun birinciyə nisbətən daha üstün olduğunu müəyyən etmişdir. Mandal və b. [24] bütün xəstələrdə birincili KTT apararaq nəticələrin Elderlə [9] müqayisədə qoniotomiya, trabekulotomiya və tək trabekulektomiyadan daha üstün olduğunu qeyd etmişlər. Elder [9], Mandal və b. [17-20] görə KTT-nin üstünlüyü gözdaxili maye üçün ikili axın yolunun açılması ilə qeyd olunur. Buynuz qişa ödeminin erkən keçməsi körpələrin görməsinin inkişafı üçün vacibdir və bir çox tədqiqatçılar əməliyyatı mümkün qədər erkən (bir neçə gündən- bir neçə həftəyədək) həyata keçirməyi məsləhət görürlər. Bizim tədqiqat zamanı xəstələrdə əməliyyat klinikaya müraciət etdikdən qısa bir müddət sonra həyata keçirilmişdir. Mandal və b. [24] görə yaşı 6 aydan, GDT>35 mm.c.süt-dan çox və artıq bir dəfə qlaukomaya görə əməliyyat olunan uşaqlarda uğursuzluq faizi yüksəkdir. Öncəki tədqiqatlarda zəif nəticələrə səbəb olan faktorlara xəstəliyin erkən meydana çıxmasını da aid etmişlər [12, 15, 16, 33].

Erkən əməliyyata əlavə olaraq lazımı refraktiv korreksiya, aqressiv ambliopiya müalicəsi ilə birlikdə AG olan xəstələrdə görmənin artmasına səbəb olur [12, 33]. Müəyində zamanı 9 göz (81.8%) miopik olmuş və orta refraksiya 6.1D olmuşdur. Bu digər tədqiqatçılar tərəfindən də qeyd edilmişdir [5].

Bu tədqiqatda 2 xəstə- 4 gözdə (36.3%) ikinci uzunmüddətli anesteziyadan qaçınmaq üçün əməliyyat bilateral həyata keçirilmişdir. İkinci gözdə əməliyyat yeni xəstədə aparılacaq əməliyyat kimi həyata keçirilmişdir. Heç bir xəstədə blebdən sızma, bleblə əlaqədar infeksiya, yaxud endoftalmit müşahidə edilməmişdir.

Yekun. Kombinə olunmuş trabekulotomiya-trabekulektomiya ilkin cərrahi prosedur kimi GDT-nin kontrolunu medikamentoz müalicə olmadan yüksək effektivliklə uzunmüddətli təmin edir, cərrahi ağırlaşmalar nadir hallarda baş verir və təkrar əməliyyata az ehtiyac vardır.

ƏDƏBİYYAT

1. Akimoto M, Tanihara H, Negi A, Nagata M. Surgical results of trabeculotomy ab Externo for developmental glaucoma // Arch. Ophthalmol. 1994, v.112, p.1540-1544.
2. Al-Nazmi A, Zwaan J, Awad A, Al-Mesfer S, Mullaney PB, Wheeler DT et al. Effectiveness and complications of mitomycin-C use during pediatric glaucoma surgery // Ophthalmology, 1998, v.105, p.1915-1920.
3. Beck AD, Lynch Mg. 360° trabeculotomy for primary congenital glaucoma // Arch. Ophthalmol., 1995, v.113, p.1200-1202.
4. Biedner BZ, Rothkoff L. Combined trabeculotomy- trabeculectomy compared with primary trabeculotomy for congenital glaucoma // J. Pediatr. Ophthalmol. Strabismus, 1998, v. 35, p.49-50.
5. Biglan A.W., Hiles D.A. The visual results following infantile glaucoma surgery // J. Pediatr. Ophthalmol. Strabismus, 1979, v.16, p.377-381.
6. Burke J.P, Bowell R. Primary trabeculectomy in congenital glaucoma // Br. J. Ophthalmol., 1989, v.73, p.186-190.
7. Debnath S.C., Teichmann K.D., Salamah K. Trabeculectomy vs trabeculotomy in congenital glaucoma // Br. J. Ophthalmol., 1989, v.73, p.608-611.
8. Dietlein T.S., Jacob P.C., Krieglstein G.K. Prognosis of primary ab externo surgery for primary congenital glaucoma. // Br. J. Ophthalmol., 1999, v.83, p.317-322.
9. Elder MJ, Cock RD. Childhood blindness in the West Bank and Gaza strip: prevalence, aetiology and hereditary factors // Eye, 1993, v.7, p.580-583.

10. Elder M.J. Combined trabeculotomy-trabeculectomy compared with primary trabeculectomy for congenital glaucoma // *Br. J. Ophthalmol.*, 1994, v.78, p.745-748.
11. Fulcher T, Chan J, Langian B, Howell R, O'Keefe M. Long-term follow-up of primary trabeculectomy for primary infantile glaucoma // *Br. J. Ophthalmol.*, 1996, v.80, p.499-502.
12. Haas J. Principles and problems of therapy in congenital glaucoma // *Invest. Ophthalmol.*, 1968, v.7, p.140-146.
13. Harms H., Danheim R. Trabeculotomy- results and problems // *Adv. Ophthalmol.*, 1965, v.22, p.121-131.
14. Hatton D.D. Model registry of early childhood visual impairment: first-year results // *J. Vis. Imp. Blindness.*, 2001, v.95(7), p.428-433.
15. Ho C.L., Walton D.S. Primary congenital glaucoma: 2004 update // *J. Pediatr. Ophthalmol. Strabismus*, 2004, v.41, p.271-288.
16. Khaw P.T. What is the best primary surgical treatment for the infantile glaucomas? [editorial] // *Br. J. Ophthalmol.*, 1996, v.80, p. 495-496.
17. Mandal A.K. Current concepts in the diagnosis and management of developmental glaucomas // *Indian J. Ophthalmol.*, 1993, v.41, p.51-70.
18. Mandal A.K. Microsurgical technique combines trabeculotomy and trabeculectomy to treat developmental glaucoma // *Ocular Surg. News Int. Ed.*, 1994, v.5(8), p.38-43.
19. Mandal A.K. Primary combined trabeculotomy- trabeculectomy for early onset glaucoma in Sturge-Weber syndrome // *Ophthalmology*, 1999, v.106, p.1621-1627.
20. Mandal A.K., Bhatia P.G., Gothwal V.K., Reddy V.M., Sriramulu P., Prasad M.S. et al. Safety and efficacy of simultaneous bilateral primary combined trabeculotomy- trabeculectomy for developmental glaucoma in India // *Indian J. Ophthalmol.*, 2002, v.50, p.13-19.
21. Mandal A.K., Bhatia P.G., Bhaskar A., Nutheti R. Long-term surgical and visual outcomes in Indian children with developmental glaucoma operated on within 6 months of birth // *Ophthalmology*, 2004, v.111, p.283-290.
22. Mandal A.K., Gothwal V., Bagga H., Nutheti R., Mansoori T. Outcome of surgery on infants younger than 1 month with congenital glaucoma // *Ophthalmology*, 2003, v.110, p.1909-1915.
23. Mandal A.K., Naduvilath T.J., Jayagandhan A. Surgical results of combined trabeculotomy- trabeculectomy for developmental glaucoma // *Ophthalmology*, 1998, v.105, p.974-982.
24. Mandal A.K., Gothwal V.K., Nutheti R. Surgical outcome of developmental glaucoma // *Ophthalmology*, 2007, v.105, p.974-982.
25. Mandal A.K., Prasad K., Naduvilath T.J. Surgical results and complications of Mitomycin-C augmented trabeculectomy in refractory developmental glaucoma // *Ophthalmic Surg. Lasers*, 1999, v.30, p.473-480.
26. Mandal A.K., Walton D.S., John T., Jayagandhan A. Mitomycin-C augmented trabeculectomy in refractory congenital glaucoma // *Ophthalmology*, 1997, v.104, p.996-1001.
27. Mendicino M.E., Lynch M.G., Drack A., Beck A.D., Harbin T., Pollard Z. et al. Long-term surgical and visual outcomes in primary congenital glaucoma: 360° trabeculotomy vs goniotomy // *J. AAPOS*, 2000, v.4, p.205-210.
28. Mullaney PB, Selleck, Al-Award A, Al-Mesfer S, Zwaan J. Combined trabeculotomy and trabeculectomy as initial procedure in uncomplicated congenital glaucoma. // *Arch.Ophthalmol.*, 1999, v.117, p.457-460.
29. O'Connor G. Combined trabeculotomy-trabeculectomy for congenital glaucoma // *Br. J. Ophthalmol.*, 1994, v.78, p.745-748.
30. Panicker S.G., Reddy A.B.M, Mandal A.K, Ahmed N., Nagarajarm H.A., Hasnain S.E. et al. Identification of novel mutations causing familial primary congenital glaucoma in Indian pedigrees // *Invest. Ophthalmol. Vis Sci*, 2002, v.43, p.1358-1366.
31. Reddy A.B.M., Panicker S.G., Mandal A.K., Hasnain S.E., Balasubramanian D. Identification of R368H as a predominant CYP1B1 allele causing primary congenital glaucoma in Indian patients // *Invest. Ophthalmol. Vis Sci*, 2003, v.44, p.4200-4203.
32. Russel-Eggitt i. In defence of goniotomy [letter] // *Br. J. Ophthalmol.*, 1995, v.79, p.709.
33. Stamper R.L., Leberman M.F., Drake M.V. (eds). *Becker-Shaffer's Diagnosis and Therapy of the Glaucomas.* / 7th edn. CV Mosby Co.: St Louis, 1999, v.668, p.386.

КОМБИНИРОВАННАЯ ТРАБЕКУЛОТОМИЯ-ТРАБЕКУЛЕКТОМИЯ КАК ПЕРВИЧНАЯ ХИРУРГИЧЕСКАЯ ПРОЦЕДУРА ПРИ ВРОЖДЕННОЙ ГЛАУКОМЕ.

Национальный Центр Офтальмологии имени академика Зарифы Алиевой, г.Баку.

РЕЗЮМЕ

Цель: определить результаты трабекулотомии-трабекулектомии как первичной хирургической процедуры у детей с врожденной глаукомой.

Материал и методы. В исследование были включены 11 глаз у 7 пациентов, которым была проведена комбинированная трабекулотомия-трабекулектомия в период с сентября 2008 по ноябрь 2009 года в Национальном Офтальмологическом Центре имени Зарифы Алиевой. В качестве главных показателей результата были взяты – пре- и постоперативное внутриглазное давление (ВГД), прозрачность роговицы, острота зрения (у тех кому можно было определить), рефракция, осложнения и факторы, способствующие слабому зрению.

Результаты. Время наблюдения составило 13,5 месяцев (в среднем 6,5 месяцев). ВГД снизилось с $31,5 \pm 7,5$ мм рт.ст. до $14,9 \pm 5,9$ мм рт.ст. До операции в 10 глазах (90,9%) наблюдался отек роговицы. После операции в 7 глазах (63,6%) роговица стала прозрачной. Острота зрения была определена у 1-го пациента (14,3%). При последнем обследовании острота зрения была 0,4. В 9-ти глазах (81,8%) при обследовании под анестезией рефракция была миопической (в среднем 6,1 D). У пациентов не наблюдалось интраоперативного осложнения, инфекции, связанной с фильтрационной подушкой.

Заключение. Комбинированная трабекулотомия-трабекулектомия как первичная процедура надолго и с высокой эффективностью обеспечивает контроль внутриглазного давления. Хирургические осложнения случаются редко и надобность в рехирургии низкая.

Makhmudova N.A.

COMBINED TRABECULOTOMY-TRABECULECTOMY AS THE INITIAL SURGICAL PROCEDURE OF CONGENITAL GLAUCOMA.

National Ophthalmology Centre named after acad. Zarifa Aliyeva, Baku.

SUMMARY

Purpose: To determine the surgical outcome after initial surgery in children with congenital glaucoma (CG).

Material and methods: 11 eyes of 7 consecutive patients who underwent primary combined trabeculotomy-trabeculectomy for CG from September 2008 to November 2009 in Zarifa Alieva National Eye Center were studied. The main outcome measures were pre- and postoperative intraocular pressures (IOPs), corneal clarity, visual acuities (in whom it was possible), refractive errors, time of surgical failure, complications, and factors associated with poor outcome.

Results: IOP reduced from 31.5 ± 7.5 mmHg to 14.9 ± 5.9 mm Hg. The mean follow-up period was 13.5 months (median, 6.5 months). Preoperatively, 10 eyes (90.9%) had significant corneal edema. Postoperatively, normal corneal transparency was achieved in 7 eyes (63.6%). Data on Snellen visual acuity were available in 1 patient (14.3%). At the final follow-up visit he had visual acuity 0.4. Myopia (mean spherical equivalent, 6.1D) was the most common (9 eyes-81.8%) refractive error. There were no major intraoperative complications, bleb-related infection, or endophthalmitis.

Conclusions: Combined trabeculotomy-trabeculectomy as the primary surgical procedure offers long-term high efficacy in the control of IOP without medical treatment, is rarely associated with surgical complications, and a low need for re-operations.