

## BİRİNCİLİ BİLATERAL PERSISTENT HİPERPLASTİK ŞÜŞƏYƏBƏNZƏR CİSİM.

*Akad. Zərifə Əliyeva adına Milli Oftalmologiya Mərkəzi, Bakı şəh.*

Birincili persistent hiperplastik şüşəyəbənzər cisim (BPHŞ) embrionik şüşəyəbənzər cisim və hialoid damarların natamam rəqressiyası nəticəsində baş verir. İlk şüşəyəbənzər cisim inkişafın ilk ayında formalaşır və hialoid arteriyanın damarlanmasından ibarət olur. Bu hialoid arteriya 9 həftəlikdə, ikincili avaskulyar şüşəyəbənzər cisim formalaşmağa başlayanda rəqressiyaya uğrayır. Üçüncü aydan, yetmişmiş sayılan ikincili şüşəyəbənzər cisim böyüməkdə olan vitreal boşluğun əksər hissəsini tutur. Birincili vitreus sıxlaşaraq görmə siniri diskindən büllurun arxa kapsuluna doğru gedən nazik zolağa (Kloket kanalına) çevrilir [4]. BPHŞ-nin 3 növü vardır- ön, arxa və hər ikisi birlikdə [4].

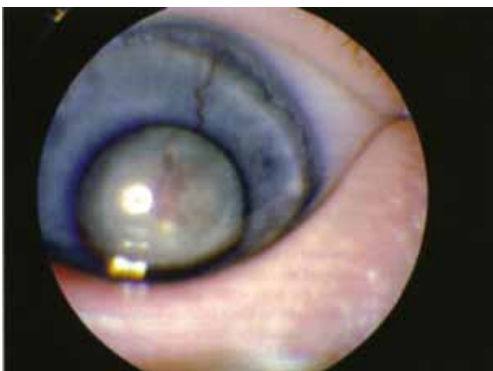Uşaqlarda bilateral leykokoriya bir çox səbəblərdən, həmçinin retinoblastoma, anadangəlmə katarakta, vaxtından əvvəl doğulmuşların retinopatiyası, ağır gedişatlı uveitlər və retinal displaziyaadan sonra daha çox baş verir [4]. BPHŞ daha çox unilateral leykokoriya ilə nəzərə çarpır. Bilateral hallar çox nadirdir. Xəstələrin müayinəsi zamanı, Pollard 83 xəstədən ikisində (2,4 %) bilateral, Haddad və b. isə 62 xəstədən yeddisində (11%) bilateral BPHŞ aşkar etmişdir [1,3,4]. Bütün leykokoriya hallarında retinoblastomanı inkar etmək çox vacibdir.

BPHŞ-nin müayinə zamanı retinoblastomadan fərqləndirən tipik görünüşü vardır. Bu zaman ultrasəs müayinəsində büllur kaspulunun arxasından görmə siniri diskinə doğru uzanan exogen zolaq görünür. Doppler müayinəsi həmin atmanın içərisində, persisitə edən hialoid arteriyanın olmasını təsdiq edən, qan axınının olmasını göstərə bilər [4].

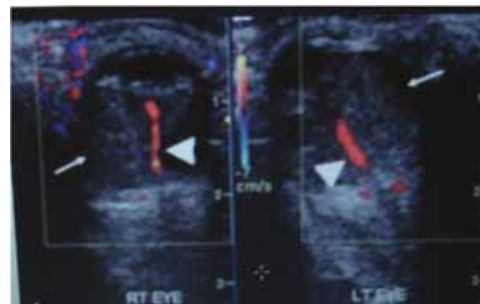
KT zamanı kalsifikasiyanın olmaması, tubulyar intravitreal sıxlaşma (Kloket kanalı, yaxud qopmuş tor qişa) (şəkil 3), mikroftalmiya, abnormal vitreal toxumanın sıxlığı, kiçik, yaxud irrequlyar büllur aşkar olunur [4]. Maqnit Rezonans Tomografiya (MRT) zamanı BPHŞ -nin əlamətləri hialoid arteriyanı göstərən tubulyar struktur, nov səkində tor qişanın qopması və subretinal mayenin T1 və T2 ağırlıqlı şəkillərdə hiperintensivliyi, retrolental kütlə, mikroftalmiya və intravitreal qanaxmanın olması kimi meydana çıxır [5].

BPHŞ retinoblastomadan kalsifikasiya olmuş kütlənin, Kloket kanalının olmaması ilə və retinoblastomanın MRT-də tipik əlaməti olan-T1 ağırlıqlı şəkillərdə hiperintensivlik, T2-də isə hipointensivliyin olması ilə differensiasiya edilir [4]. Hialoid arteriyanın olması bu hallarda vitreoretinal displaziyanın əlaməti deyildir [1]. Vaxtından əvvəl doğulmuşların retinopatiyası ilə differensiasiya təkcə müayinə ilə mümkün deyil. Anamnezdə vaxtından əvvəl doğumun, aşağı çəkiddə körpənin olması və ona uzun müddətli oksigen terapiyanın aparılması BPHŞ-ni differensiasiya etməyə kömək edir [4].

Təqdim olunan kliniki hal, bilateral leykokoriya ilə klinikamıza müraciət edən 2 aylıq, gözündə ikitərəfli BPHŞ olan, körpə oğlana aiddir (şəkil 1). Doğum tarixində heç bir patoloji hal aşkar edilməmişdir. İlk müayinədə buynuz qişalar ölçücə kiçik görünürdülər. Xəstə retinoblastoma şübhəsi altında instrumental müayinələrə göndərilmişdir. Ultrasəs müayinəsi zamanı hər iki göz almasının arxa seqmentində, büllur kapsulunun arxa səthindən optik diskə qədər uzanan, exogen zolaq aşkar olunmuşdur (şəkil 2). Hər iki göz alması oxunun uzunluğu 16mm idi ki, bu da mikroftalmiya üçün xarakterdir. Arteriyaya yaxın arxa seqmentdə vitreal qanaxma ilə əlaqədar olan hiperexogen ocaqlar görünürdü. Kalsifikasiya aşkar edilmədi.

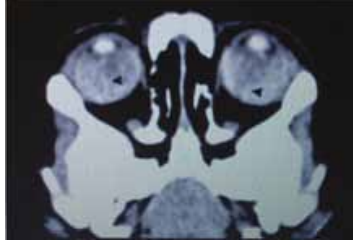


Şəkil 1.



Şəkil 2.

Orbitanın KT-sı qansızmaya xarakter olan diffuz və sıx şüşəyəbənzər cisim aşkar etdi (şəkil 3). Bu müayinə zamanı da sət kütə, yaxud kalsifikasiya aşkar edilmədi. Hər iki göz almasında nazik xəttvəri qalınlaşmanın olması, Kloket kanalında hialoid arteriyanın varlığının göstəricisidir.



Şəkil 3.

Bütün bu əlamətlərə dayanaraq xəstəyə bilateral BPHŞ diaqnozu qoyulmuşdur. Aparılan sonrakı tədqiqat xəstənin ailəsində buna bənzər xəstəlik olub-olmadığını aşkar edə bilmədi. Valideynlərə, uşağa adekvat müalicə üsulunu seçilməsi üçün anesteziya altında müayinə təklif edildi. Buna baxmayaraq, onlar bu müayinədən imtina etdilər. Leykokoriya vitreal qanaxmaya görə baş verdiyi düşünülür.

BPHŞ-nin ağırlaşmalarına büllur kapsulunun rupturası, kataraktanın formalaşması, intraokulyar qansızma, ikincili qlaukoma, traksion retinal büküşlər və nəticədə göz almasının fizisi aiddir. Hialoid damarların kövrək olması intravitreal qanaxmaya zəmin yaradır ki, bu da bizim xəstənin hər iki gözündə aşkar edilmişdir. Əksər BPHŞ-li xəstələrdə görmə qənaətbəxş deyil [3,4].

BPHŞ nadir hallarda rast gəlinən nozologiya olmaqla, klinik şəkli leykokoriya (ağ bəbək refleksi), mikroftalmiya və katarakta kimi meydana çıxır. Əsas differensiasiya retinoblastoma ilə aparılmalıdır, ki bunu da ultrasəs və KT-nin köməyi ilə aparmaq mümkündür.

## ƏDƏBİYYAT

1. Haddad R, Font RL, Reeser F. Persistent hyperplastic primary vitreous: A clinicopathologic study of 62 cases and review of the literature. *Surv Ophthalmology* 1978;23: 123-34.
2. Mafee MF. The Eye. In: Som PM, Curtin HD, editors. *Head and Neck Imaging*. 4<sup>th</sup> ed. St. Louis: Mosby; 2003. p. 441-527.
3. Pollard ZF. Persistent hyperplastic primary vitreous: diagnosis, treatment and results.
4. Sanghvi DA, Sanghvi CA, Purandare NC. Bilateral persistent hyperplastic primary vitreous. *Australas Radiol* 2005; 49: 72-4.
5. Sun MH, Kao LY, Kuo YH. Persistent hyperplastic primary vitreous: Magnetic resonance imaging and clinical findings. *Chang Gung Med J* 2003;26:269-76.

БИЛАТЕРАЛЬНОЕ ПЕРВИЧНОЕ ПЕРСИСТИРУЮЩЕЕ ГИПЕРПЛАСТИЧЕСКОЕ СТЕКЛОВИДНОЕ ТЕЛО.

*Национальный Центр Офтальмологии имени акад. Зарифы Алиевой, г.Баку.*

### РЕЗЮМЕ

Первичное персистирующее гиперпластическое стекловидное тело редкое состояние, клинически проявляющееся лейкокорией (белый пупиллярный рефлекс), микроофтальмией и катарактой. Билатеральные случаи встречаются реже. Очень важна дифференциация с ретинобластомой при помощи инструментальных методов диагностики (компьютерная томография, УЗИ глаза и доплерография).

Makhmudova N.A.

BILATERAL PERSISTENT HYPERPLASTIC PRIMARY VITREOUS.

*National Ophthalmology Centre named after acad. Zarifa Aliyeva, Baku.*

### SUMMARY

Persistent hyperplastic primary vitreous (PHPV) is an uncommon condition, presenting clinically as leukokoria (white papillary reflex), micro-ophthalmia, and cataract. Bilateral PHPV is rare. Most important differential diagnosis is retinoblastoma, which can be differentiated by imaging features.