

ХИРУРГИЧЕСКАЯ ТАКТИКА ЛЕЧЕНИЯ БОЛЬНЫХ С ВНУТРИГЛАЗНЫМИ ИНОРОДНЫМИ ТЕЛАМИ.

Азербайджанский Государственный Институт Усовершенствования врачей им. А.Алиева, г.Баку.

В настоящее время повреждения глаз остаются одной из основных причин потери зрения и инвалидности. В последнее десятилетие все чаще встречаются комбинированные виды травматических повреждений. Многие исследователи приводили различные характеристики глазного травматизма – глубину, тяжесть и характер поражения, локализацию раны, а также наличие инородного тела. Наряду с изучением особенностей патологического процесса в глазу в результате травмы и поиском новых способов лечения и применение более эффективных форм организации лечения повреждений глаз на этапе оказания квалифицированной помощи.

Основу хирургического лечения составляет полная диагностика с использованием современного оборудования: ультразвуковая, эхоофтальмография, рентгенологическое исследование, компьютерная томография и др. Это позволяет выявлять изменения, происходящие в травмированном глазу (1,4,5,6). С помощью полученных данных оценивают характер и объём хирургического вмешательства. Изучение этиологии травмы способствует поиску новых медикаментозных и хирургических подходов к лечению травматических повреждений органа зрения, что создаёт наилучшие условия для лечения пострадавшего (2,3,7).

При лечении любого проникающего ранения глаз главными задачами являются восстановление анатомической структуры глаза, как органа и максимальное сохранение его функций. Особое внимание уделяют лечению проникающих ранений глаза с внедрением инородных тел. По данным литературы, частота внедрения амагнитных инородных тел составляет 10-15%, а магнитных – 85-90%. (2,3). С помощью методов рентгенографии и компьютерной томографии можно диагностировать характер и локализацию инородных тел (8,9).

Цель исследования: Ретроспективный анализ больных с инородными внутриглазными телами и разработка тактики хирургического лечения.

Материалы и методы: Проведен ретроспективный анализ больных с инородными внутриглазными телами 619 больных, находившихся на лечении в отделе травматологии, реконструктивной хирургии и глазного протезирования Московского НИИ глазных болезней им. Гельмгольца в период с 1997-2002. В основном, это пациенты, направленные из других офтальмологических учреждений после безуспешной попытки удаления инородного тела (478 случаев, или 77,2%).

Результаты и обсуждение: В изученном контингенте основная масса больных была оперирована. Выбор тактики хирургического лечения определялся размерами, локализацией осколка, угрозой дополнительной травматизации глаза при подвижных осколках, и риском развития металлоза при фиксированных или вколоченных осколках.

Гигантские инородные тела с размерами более 10 мм, имевшиеся у 5,2% больных (32 глаза), а также наличие множественных инородных тел сочетались с грубыми изменениями внутри глаза: гемофтальм в стадии организации (в 59 глазах), шварты в стекловидном теле (в 12 глазах), отслойка сетчатки (в 56 глазах), цилиохориоидальная отслойка (в 31 глазу). Поэтому удаление этих осколков не производилось из-за травматичности подобного вмешательства. В данном случае проводилось органосохранное лечение.

Вопрос удаления больших инородных тел с размерами 5-10 мм (10% больных) решался в зависимости от сохранности глаза, локализации осколка, его подвижности и риска развития металлоза.

При размерах инородных тел менее 5 мм показания для их удаления определяли другие критерии.

Независимо от природы, при локализации осколка в передней камере (1,3% случаев) производили его удаление. Выявляемый при биомикроскопии осколок удаляли через разрез роговицы магнитом (1 глаз) или пинцетом (2 глаза). В 5 случаях осколок размером менее 1 мм располагался в углу передней камеры, его удаляли через разрез в задней части лимба под конъюнктивальным лоскутом с гониоскопическим контролем локализации в ходе операции. Инородное тело удалено во всех 8 глазах без каких-либо осложнений.

При локализации амагнитного осколка в прозрачном хрусталике (1 глаз) учитывая высокую остроту зрения (1,0 без коррекции), его не удаляли.

При локализации осколка в цилиарном теле и размерах его до 5 мм (16,0%) его удаляли из-за угрозы развития металлоза и рецидивирующего увеита. Инородные тела удаляли диасклерально с интраоперационным уточнением его локализации (трансиллюминация и эхография). В зависимости от природы осколка операции проводились с использованием постоянного магнита или пинцета.

В 1 случае наличия амагнитного осколка размером менее 1 мм в ходе операции обнаружить его не удалось. В данном случае был иссечен фрагмент цилиарного тела соответственно локализации. Спустя 7 дней после хирургического вмешательства провели рентгенографию, которая не подтвердила наличие инородного тела в глазу.

В остальных случаях (99,0% операций) инородное тело было визуализировано в ходе операции и успешно удалено. В 7 случаях (7,1% случаев) после операции наблюдалось развитие гемофтальма, потребовавшее консервативного лечения, а в 3 случаях витрэктомии спустя 3 недели после удаления осколка. В послеоперационном периоде наблюдения в 1 случае произошло кровотечение в стекловидное тело на третий день после операции. Других осложнений отмечено не было. Острота зрения у 90 больных (90,9%) после операции не изменилась. У 9 пациентов отмечено ее снижение на 0,2 в одном случае и до 0,01-0,1 у 8 пациентов с гемофтальмом.

В передних отделах стекловидного тела (6,3% больных) и в оболочках глаза не далее 15 мм от лимба (19,1% больных) локализованные осколки диасклерально удаляли (157 глаз). Однако в 9 случаях имелась ЦХО, Поэтому первым этапом проводили хирургическое устранение цилиохориоидальной отслойки. Хорошие результаты были получены у 7 больных, которым через 10-17 дней произвели вторым этапом диасклеральное удаление инородного тела.

Выявленные шварты в 37 случаях в стекловидном теле иссекались путем витрэктомии с одномоментным удалением осколка.

Таким образом, удаление инородных тел в этой группе производили в 155 случаях (98,7% больных). Отказ от удаления инородных тел было принято при невозможности устранения ЦХО из-за угрозы быстрого развития атрофии глазного яблока.

В 8 случаях интраоперационно возникли кровотечения в стекловидное тело (4,6% больных). Через 2-4 недели в послеоперационном периоде в 2 случаях обнаружена отслойка сетчатки (1,1%). Зрительные функции сохранились у 92,4% больных (145 глаз).

У 73 больных осколки диагностировались в задних отделах стекловидного тела. В 39 случаях возникли трудности офтальмоскопии из-за наличия гемофтальма различной выраженности. В данных ситуациях вопрос об удалении осколка решался после выполненной витрэктомии.

В ходе операции обнажали осколок и определяли его топографию относительно оболочек глаза и шварт стекловидного тела. В 11 случаях осколок располагался преоболочечно и был зашвартован (рис.1).

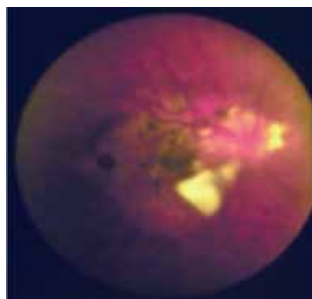


Рис.1. Больной Л-в, инородное тело в заднем отделе стекловидного тела преоболочечно, частично зашвартовано. Показано его удаление.

Учитывая плотность инкапсуляции осколка в швартах стекловидного тела у 7 больных удаление не производили,

В ходе витрэктомии произошел рецидив гемофтальма у 5 пациентов, осколок при этом визуализировать и удалить не удалось.

У больных с гемофтальмом (16 глаз) после обнажения осколка его удаляли магнитом (12 глаз) или цанговым пинцетом (4 глаз).

В 27 случаях осколок располагался в швартах стекловидного тела и был виден офтальмоскопически. С помощью витреотома освобождали осколок из шварт и удаляли с помощью магнита (20 глаз) или цангового пинцета (7 глаз).

В 7 случаях осколок свободно плавал вблизи оболочек заднего полюса, на нежных швартах стекловидного тела. В 5 случаях его удалили магнитом. В 2 случаях провели витрэктомия для пересечения шварты, удерживающий осколок внутри глаза.

Удаление инородного тела при его локализации в задних слоях стекловидного тела было произведено в 68,5% случаев (50глаз). Противопоказанием для удаления осколка было: инкапсуляция осколка в швартах стекловидного тела (7 глаз) или преоболочечно (11 глаз), а также рецидив гемофтальма в ходе обнажения осколка (5 глаз).

В результате операции зрение улучшилось у 43 пациентов (58,9% больных этой группы): до операции 0,01-0,2; после операции 0,1-0,7.

У 210 пациентов инородное тело находилось в оболочках заднего полюса. Инородное тело было инкапсулировано в 73 случаях. Однако в 49 глазах имелось прогрессирование металлоза. В данном случае было показано удаление осколка, которое производили после предварительного рассечения капсулы ИАГ-лазером. В 3 случаях во время операции произошел острый гемофтальм и развитие отслойки сетчатки через 10-14 дней после операции.

Учитывая плотность капсулы и высокую вероятность тракционной отслойки сетчатки, в ходе операции в 24 случаях была произведена перифокальная лазеркоагуляция.

У края осколка в 28 случаях обнаружены разрывы сетчатки. В этих случаях производили лазерный барраж. В 9 случаях при глубоком проникновении осколка в оболочку производили лазерное укрепление его капсулы. В 17 случаях при выступающей осколка в полость стекловидного тела удаление инородного тела производили через 14-21 день после лазерного вмешательства.

В 49 глазах при локализации инородного тела в оболочках заднего полюса в стекловидном теле имелись различной выраженности шварты, удаление инородного тела проводили с витрэктомией для профилактики развития тракционной отслойки сетчатки.

В 60 случаях грубых повреждений сетчатки не было. Небольшие сроки после травмы, сохранение высокого зрения служили основанием для проведения трансквитреального удаления инородного тела. Осколок удален магнитом в 46 случаях и щипцами в 14. В ходе операции в 2 случаях развился острый гемофтальм. Высокое зрение удалось сохранить у 96,7% пациентов этой подгруппы (58 глаз).

Таким образом, удаление инородного тела при его локализации в оболочках заднего полюса производилось у 83,3% больных этой группы (175 глаз). Противопоказаниями для удаления были: наличие плотной капсулы вокруг осколка (24 глаза) или вколоченный осколок с разрывом сетчатки (9 глаз).

Выводы: Полученные результаты позволяют определить противопоказания для удаления внутриглазных инородных тел: инородные тела больших размеров (больше 10 мм в диаметре); множественные инородные тела; посттравматическая ЦХО и невозможность ее хирургического лечения;

инкапсуляция осколка в швартах стекловидного тела или оболочках; рецидив гемофтальма в ходе обнажения осколка; вколоченный осколок с разрывом сетчатки.

ЛИТЕРАТУРА

1. Гундорова Р.А., Кашников В.В. Повреждения глаз в чрезвычайных ситуациях. – Новосибирск: СО РАМН, 2002. – 179с.
2. Гундорова Р.А., Малаев А.А., Южаков А.М. Травмы глаза. – М.: Медицина, 1986. – 366с.
3. Даниличев В.Ф. Современная офтальмология. // Руководство для врачей. – Питер., С-Пб. – 2000. – 667с.
4. Егоров Е.А. Неотложная офтальмология: Учебное пособие. – М.: ГЭОТАР-Мед., 2004. – 184с.
5. Степанов А.В., Зеленцов С.Н. Контузия глаза. – СПб.: Изд-во «Левша», 2005. – 102с.
6. Cascone G., Filippello M., Ferri R., Scimone G., Zagami A. B-scan echographic measurement of endobulbar foreign bodies. // *ophtalmologica* 1994; 208 (4): P. 192- 194.
7. Korobelnik J.F. Intraocular foreign bodies of the posterior segment. // *J.-Fr.- Ophthalmol.* – 1995. 18 (3): - С. 238-247.
8. Zinreich S.V., Miller N.R., Aquayo C., Hadfield R., Rosenbaum A.E. Computed tomographic three-dimensional localization and compositional evaluation of intraocular and orbital foreign bodies // *Arch.Ophthalmol.* – 986. – Vol.104. № 10. – P. 1477-1482.
9. Zuljan I., Plestina – Bosjan I. War injuries of the orbit // In material of 3rd International Symposium On Ocular Trauma. – 1994. – P. 26.

GÖZDAXİLİ YAD CİSİMLƏR OLAN XƏSTƏLƏRİN CƏRRAHİ MÜALİCƏ TAKTİKASI

Ə.Əliyev ad. Azərbaycan Dövlət Həkimləri Təkmilləşdirmə İnstitutu, Bakı

XÜLASƏ

Tədqiqatın məqsədi gözdaxili yad cisimləri olan xəstələrin retrospektiv təhlili və cərrahi müalicə taktikasının işlənilib hazırlanması.

Helmholts adına Moskva ETGöz xəstəlikləri institunun travmatologiya rekonstruktiv cərrahiyyə və gözün protezləşdirilməsi şöbəsində 1997-2002-ci illər ərzində gözdaxili yad cisimləri olan 619 xəstənin retrospektiv təhlili aparılmışdır.

Alınan nəticələr gözdaxili yad cisimlərin çıxarılması üçün əks-göstərişləri formalaşdırmağa imkan verir: yad cismin iri ölçüləri (diametri 10mm-dən çox olanlar), çoxlu yad cisimlər, posttravmatik silioxoriodal qopma və cərrahi müalicənin mümkünsüzlüyü, qırıntının şüşəvari cisim şvartalarında inkapsulyasiyası, qırıntının aşkarı gedişində hemofthalmın residivi, tor qişanın cırığı ilə olan sancılmış qırıntı.

Qalan hallarda yad cisimlər çıxarılmalıdır.

Qurbanova N.F.

THE SURGICAL TACTICS OF TREATMENT OF PATIENTS WITH INTRAOCULAR FOREIGN BODIES.

Azerbaijan Institute of Postgraduate Education after after A.Aliev, Baku.

SUMMARY

The aim of our investigation is retrospective analysis of patients with intraocular foreign bodies and to work out the factices of surgical treatment.

The retrospective analysis has been done for 619 patients with intraocular foreign bodies, which were treated in department of traumatology, reconstructive surgery and ocular prosthetics of Moscow Scientific-Research Institute of ophthalmic diseases named after Helmholtz since 1997 to 2002.

The obtained results allow to form contraindication for removal of intraocular foreign bodies: size of foreign body (more than 10 mm in diametr), multiple foreign bodies, posttraumatic ciliochorioretinal detachment and impossible for its surgical treatment, incapsulation of splinter in hawsers of vitreous body or in tunics, relapse of hemofhtalm in case of uncover of splinter, stick splinter with detachment of retina. In other cases the foreign bodies have to be removed.