

## BUYNUZ QIŞASINDA PATOLOGİYASI OLAN QLAUKOMALI XƏSTƏLƏRDƏ DİOD LAZER TRANSSKLERAL SİKLOKOAQULYASIYANIN MÜALİCƏVİ YUMŞAQ KONTAKT LİNZALARLA MÜŞTƏRƏK TƏTBİQİ

*Akad. Zərifə Əliyeva adına Milli Oftalmologiya Mərkəzi, Bakı şəh.*

Son illər transskleral siklokoqulyasiya məqsədilə istifadə olunan lazer növləri arasında diod lazer daha geniş yayılmış və əhəmiyyətli üstünlüklərə malikdir. Hal-hazırda mövcud olan lazer növləri arasında diod lazerin effektivliyi əmsalı 25-30%, bəzi ədəbiyyatlarda 57% təşkil edir. Diod lazerin eksperimentdə transskleral siklokoqulyasiya təsiri barədə ilk məlumat 1980-ci illərin axırında yayılıb. Bu məlumatlarda qeyd olumuşdu ki, diod lazerin təsirindən sonra kirpikli cisimdə patomorfoloji olaraq – solğunlaşma, pigment dispersiyası, histoloji olaraq - nekroz və epitel hüceyrələrinin dispersiyası kimi dəyişikliklər aşkar olunur. Nə şüşəvari cisim, nə də büllurda patoloji dəyişikliklər aşkar olunmur. Alınmış bu uğurlu nəticələr oftalmoloqları bu üsulu tətbiq etməyə imkan verdi. 1990-cı ildə ədəbiyyatda qlaukomanın refrakter və kompensasiya olunmayan formalarında diod lazer siklokoqulyasiyanın ilkin nəticələri haqda məlumatlar yayılmağa başladı. İlk olaraq H.L.Hennis və əməkdaşları (1992) 14 terminal qlaukomalı xəstədə diod lazer siklokoqulyasiya apardılar. Bu zaman 45% halda gözdaxili təzyiq 22 mm c.st-na qədər azaldı [10].

Müəlliflərin əksəriyyəti hesab edir ki, medikamentoz və cərrahi müalicə effekt vermədikdə kompensasiya olunmayan qlaukoma 70-80% hallarda diod lazer, gözdaxili təzyiqi aşağı salmaq, həmçinin görmə itiliyini stabil saxlamaq xüsusiyyətlərinə malikdir. Belə ki, diod lazer nəinki siliar tacda destruktiv proseslər törədir, eyni zamanda bioloji aktiv maddələrin və iltihab mediatorlarının əmələ gəlməsinə təsir edir ki, bu da vazodilatator effekti verərək görmə qabiliyyətini stabil saxlamağa imkan verir [5,7,8].

Bu metod 3 üsulla həyata keçirilir: kontakt, kontaktsız, kontakt-kompression. Axtarışlar nəticəsində bəlli olub ki, kontakt diod lazer siklokoqulyasiya metodu daha effektivdir [10,11,12].

Hal-hazırda oftalmoloji diod lazer şüaları (dalğa uzunluğu 780-850 nm ) alimium əlavə olunmuş arsenid qalium kristallarından alınır. Daha çox 810 nm dalğa uzunluqlu diod lazer şüaları istifadə olunur ki, bu şüalar qeyri-şəffaf təbəqələri, həmçinin skleranı keçirlər [6].

Metodun üstün cəhəti cihazın az çəkili olması, mobilliyi, asan istifadəliliyi, maya dəyərinin aşağı olması, şüaverici elementin miniaturlüyü, oftalmokoqulyatorun portativliyi, çatışmayan cəhəti isə GDT-in qeyri-stabil aşağı endirilməsi, əməliyyatın 2-3 dəfə təkrar olunmasına ehtiyac və bir sıra əks göstərişlərdir (kəskin konyunktivit, postoperasion periodda reaktiv sindromun mümkün ağır gedişi ilə əlaqədar damarlı qişanın kəskin iltihabi xəstəlikləri, keratitlər, eroziya, bullyoz keratopatiya, intraokulyar onkoloji xəstəliklər) [1, 3, 12].

Bu metod daha çox qlaukomanın gecikmiş və terminal mərhələsində tətbiq olunur. Terminal mərhələdə xəstələrdə buynuz qişanın bullyoz keratopiyası, eroziyalar rast gəlinə bilər ki, bu zaman diod lazerlə əməliyyat aparmaq əks göstərişdir. Lakin bu problemin həlli kimi biz səmərələşdirici metod olaraq, müalicəvi kontakt linzalardan istifadə etmişik.

Müalicəvi kontakt linzaların göz xəstəliklərinin müalicəsində tətbiqi barədə ilk məlumat 60-cı illərin sonu, 70-ci illərin əvvəlində yayılmışdı. Müəlliflər sübut etdilər ki, müalicəvi kontakt linzalar ağrı sindromu ilə müşahidə olunan bullyoz keratopiyanın, quru keratokonyunktivit, sağalmayan buynuz qişa xoralarının, neyroparalitik keratitin, laqoftalmın müalicəsində effektiv vasitədir. Linzalar ağrı, belfarospazmla müşayiət olunan buynuz qişa sindromunu aradan götürməyə imkan verir.

Müxtəlif müəlliflərin işləri sübut edir ki, müalicəvi kontakt linzalar ağrı sindromu ilə müşahidə olunan bullyoz keratopiyanın müalicəsində effektiv vasitədir [2, 4, 9]. Bu prosesdə bullaların dağılması, sinir uclarının səthinin açılması və epitelin kəskin ödemi baş verir. Müalicəvi yumşaq kontakt linzalardan istifadə etməklə xəstələr əzab verici ağrılardan xilas olmuş olurlar. Linzalar buynuz qişanı göz qapaqlarının mexaniki təsirindən və yad cisimlərin düşməsindən qoruyaraq (bandaj təsiri) bullaların dağılması və eroziyaların əmələ gəlməsinin qarşısını alır. Müalicəvi yumşaq kontakt linzaların istifadəsi buynuz qişanın regenerasiyasını sürətləndirir. Bu linzalar regenerasiya olunan epitel üçün karkas rolunu oynayır, mexaniki müdafiənin hesabına bazal membrana zərifi birləşmiş epitel hüceyrələrinin yerdəyişməsinin qarşısını alır. Bunun nəticəsində epitelin inkişafı linzanın arxa səthi boyunca baş verir, epitel hüceyrələri xora kraterini dolduraraq, buynuz qişa səthinə çatır. Eyni zamanda linzalar buynuz qişanın nəmliyini və linza altı sahədə qənaətbəxş temperaturu saxlayır.

Müalicəvi kontakt linzaların seçilməsi dəqiq və düzgün olmalıdır. Belə ki, müalicəvi kontakt linzaları seçərkən linzanın buynuz qişada vəziyyətinə, mərkəzdə yerləşməsinə, hərəkətliliyinə diqqət yetirmək vacibdir. Adətən, bu kriterilər linza gözdə 30 dəq qaldıqdan sonra qiymətləndirilir.

Qlaukomanın gecikmiş və terminal mərhələsində buynuz qişanın bullyoz keratopatiyalarında, eroziyalarında epitelizasiyanı yaxşılaşdırmaq məqsədi ilə istifadə olunan terapevtik linzaların buynuz qişada hərəkəti minimal olmalıdır (2 mm). Bu məqsədlə istifadə olunan terapevtik linzalar 1 ay ərzində gözdə qalır. Linzaların dezinfeksiyası 10 gündə 1 dəfə aparılır.

Müəyyən olunub ki, linzanın istifadəsinin ilk günlərində ağrı sindromu aradan qaldırılır, ancaq buynuz qişanın vəziyyətinin yaxşılaşması üçün linza uzun müddət fasiləsiz olaraq istifadə olunmalıdır [2, 4].

**İşin məqsədi:** Buynuz qişasında problem olan qlaukomalı xəstələrdə diod lazer transskleral siklokoaqulyasiya və müalicəvi yumşaq kontakt linzaların müştərək tətbiqinin effektivliyinin öyrənilməsi.

**Material və metodlar:** Müşahidə terminal qlaukomalı 22 xəstə üzərində aparılmışdır. Xəstələrin cinsə görə qruplara bölünməsi cədvəl 1-də göstərilirdiyi kimi olmuşdur.

Cədvəl 1.

Cins	Xəstələrin sayı	
	Rəqəm	%
Kişi	14	63,6 %
Qadın	8	36,4 %

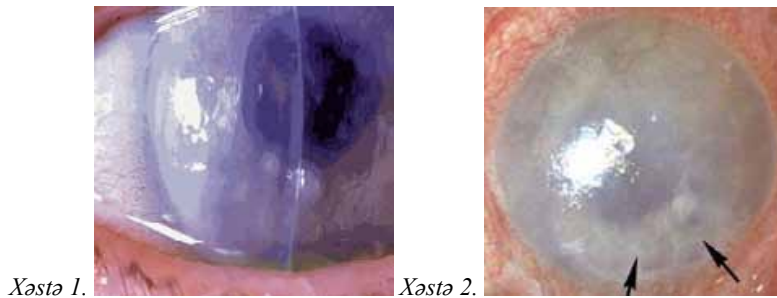
Xəstələrdə bullyoz keratopatiya olduğundan gözdaxili təzyiqin müayinəsi göz qapaqlarından portativ ИГД-02 gözdaxili təzyiqin indikatoru vasitəsilə aparılmışdır. Nəticələr cədvəl 2-də göstərilirdiyi kimi olmuşdur.

Cədvəl 2.

Gözdaxili təzyiq (mm c. st.)	Xəstələrin sayı	
	Rəqəm	%
39-43	3	13,6
44-48	8	36,4
49-59	11	50

Bütün xəstələrdə buynuz qişanın biomikroskopiyası aparılmışdır. Müayinənin nəticələrindən 2 nümunə şəkil 1-də göstərilmişdir.

Şəkil 1.



Əməliyyatdan 1 həftə əvvəl xəstələrə AIR optix (CİBA VİSiON) müalicəvi yumşaq kontakt linzalar təyin olunmuşdur. Linzaların parametri cədvəl 3-də göstərilirdiyi kimi olmuşdur.

Cədvəl 3.

Material	Lotrafilcon B 67%
DK	110
BC	8,6
ø	14,2 mm

Xəstələrə gündə 4 dəfə olmaqla Diklofil və Ciloxan, gündə 2 dəfə olmaqla Oftan timolol 0.5%, gündə 8 dəfə olmaqla Tears naturalle məhlulları instilyasiya olunmuşdur. Əməliyyat zamanı müalicəvi kontakt linzalar çıxarılmış, əməliyyat başa çatdırıldıqdan sonra yeni linzalar qoyulmuşdur. Biz tədqiqatımızda diod lazer transskleral siklokoaqulyasiya və diod lazer transskleral siklokoanemizasiya metodlarını müştərək istifadə etmişik. Bu zaman nəinki kirpikli cismə, həmçinin onu qidalandıran damarlara təsir olunur. Bu üsul oftalmotonusun stabil azalmasına gətirib çıxarır [1]. Əməliyyat oftalmocərahi АЛОД-01-АЛКОМ endofotolazer diod aparatı ilə aparılmışdır. Diod lazer transskleral siklokoaqulyasiya kontakt kompression metodla aparılmış (skleraya dozalaşdırılmış təzyiq olunmuşdur), koaqulyatlar 20-25 ədəd olmaqla limbdən 2,0-3,0 mm aralı 220-270°-də qoyulmuşdur. Lazerin iş rejimi: Güc 1,2 Vt, ekspozisiya müddəti 3 san , dalğa uzunluğu 810 nm, fokal ləkənin dimetri 200 mkm. Diod lazer transskleral siklokoanemizasiya skleraya təzyiq etmədən saat 3 və 9 radələrində içəri tərəfdən limbdən 5-5,5 mm aralı, bayır tərəfdən 6,5-7,0 mm aralı düz əzələlərin proeksiyasına uyğun (arxa qısa siliar arteriyaların dəlib keçmə nəhiyələri) 1-2 lazer aplikasiyası olmaqla icra olunmuşdur. Lazerin iş rejimi: Güc 1,0 Vt, ekspozisiya müddəti 3 san , dalğa uzunluğu 810 nm, fokal ləkənin dimetri 200 mkm.

Əməliyyatdan sonra 3 gün ərzində konyunktiva altına dexamethasoni 0,5 + ampicyllini 0,5 məhlulu inyeksiya olunmuşdur. Xəstələrə Diklofil, Oftan timolol 0,5%, Tears naturalle məhlulları təyin olunmuşdur. Linzalar 1 ay ərzində gözdə qalmış, linzaların dezinfeksiyası 10 gündə 1 dəfə aparılmışdır.

Xəstələr 1 ay müddətində müşahidə altında olmuşlar.

**Nəticələr və müzakirə:** Nəticələr gözdaxili təzyiqinin ölçüsü, buynuz qişanın vəziyyətinə əsasən qiymətləndirilmişdir. Gözdaxili təzyiqin müayinəsi göz qapaqlarından portativ ИГД-02 gözdaxili təzyiqin indikatoru vasitəsilə aparılmışdır.

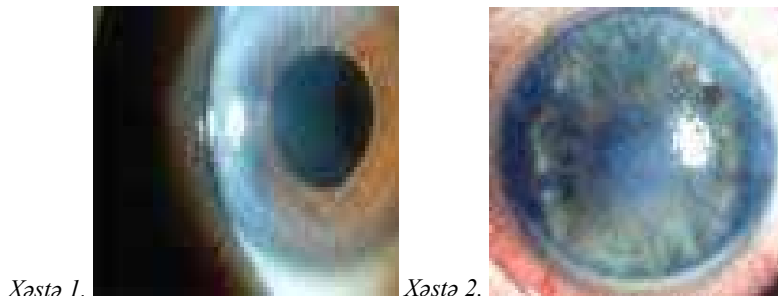
Nəticələr cədvəl 4-də göstərilirdiyi kimi olmuşdur.

Cədvəl 4.

Gözdaxili təzyiq (mm c. st.)	Xəstələrin sayı	
	Rəqəm	%
16-21	8	36,4
22-28	12	54,5
38 (təkrar əməliyyatdan sonra 16)	1	4,5
40 (təkrar əməliyyatdan sonra 17)	1	4,5

Linzalar çıxarılmış, buynuz qişası biomikroskopik müayinə olunmuşdur. Nəticələr göstərmişdir ki, göz daxili təzyiqin endirilməsi, eyni zamanda müalicəvi kontakt linzaların istifadəsi nəticəsində 20 (91%) xəstədə buynuz qişada epitelizasiya prosesi getmiş, defektlər bağlanmışdır. Bu zaman müalicəvi kontakt linzalar nəinki buynuz qişanı göz qapaqlarının mexaniki təsirindən və yad cisimlərin düşməsindən qoruyaraq (bandaj təsiri) bullaların dağılması və eroziyaların əmələ gəlməsinin qarşısını almış, buynuz qişanın regenerasiyasını sürətləndirmişdir. Eyni zamanda xəstələrə təyin olunmuş dərman preparatlarının təsir müddətini uzadaraq dozanı kiçiltməyə, onların toksikliyi və əlavə təsirlərinin təhlükəliliyini azaltmağa, qənaətbəxş nəticələr almağa imkan vermişdir. 2 (9%) xəstədə epitelizasiya prosesi tam getməmiş, defektlər bağlanmadığından linzaların istifadə müddəti uzadılmışdır. Bu müştərək müalicədən əvvəl buynuz qişası biomikroskopiya olunan xəstələrdən 2-sinin nümunəsi şəkil 1-də göstərilmişdi. Şəkil 2-də isə həmin xəstələrin müalicədən 1 ay sonra biomikroskopik müayinəsinin nəticəsi göstərilir.

Şəkil 2.



Beləliklə müşahidənin nəticələrinə əsaslanaraq belə qənaətə gəlirik ki, buynuz qişasında problem olan qlaukomalı xəstələrdə diod lazer transskleral siklokoagulyasiya əməliyyatı və müalicəvi yumşaq kontakt linzaların müştərək tətbiqi səmərələşdirici və effektiv metoddur.

## ƏDƏBİYYAT

1. Ахмедова А.Д. Диодлазерная транссклеральная циклокоагуляция с диод лазерной транссклеральной циклокоанемизацией в лечении первичной открытоугольной и неоваскулярной глаукомы в далекозашедшей и терминальной стадиях: Автореф. дис. ... канд. мед. наук, Баку, 2007, 17 с.
2. Зеленская М. Применение мягких контактных линз с лечебной целью: Автореф. дис. ... канд. мед. наук, М., 1987, 19 с.
3. Качанов А.Б. Диодлазерная транссклеральная циклокоагуляция в лечении различных форм глауком и офтальмогипертензий: Автореф. дис. ... канд. мед. наук, М., 1995.
4. Киваев А.А., Шапиро Е.И. Контактная коррекция зрения // Ж. Глаз, М., 1998, №3, с.13-16.
5. Нестеров А.П., Егоров Е.А., Егоров А.Е., Кац Д.В. Влияние транссклеральной лазерной циклокоагуляции на внутриглазное давление и зрительные функции у больных открытоугольной далекозашедшей глаукомой // Вестн. офтальмол., 2001, № 1, с.3-4.
6. Нестеров А.П., Егоров Е.А., Шрамко Ю.Г., Касимов Э.М. Экспериментальное обоснование эффективности зон повышенной проницаемости в плоской части цилиарного тела, создаваемых с помощью диод лазерных аппликации // РМЖ, М., 2001, т. 2, №2, с.44- 46.
7. Atallah S., Biswas S., Artes P.H. et al. Longterm results of diode laser cycloablation in complex glaucoma using the Zeiss Visulac II system // Br. J. Ophthalmol., 2005, v. 86, N1, p.39-42.
8. Bellows A.R. Cyclocryotherapy: Its role in the treatment of glaucoma // Perspect. Ophthalmol., 1980, v.4, p.139.
9. Espy J. Management of corneal problems with hydrophilic contact lenses // Am. J.Ophthalm., 2004, v.72, p.521-526.
10. Hennis H.L., Stewart W.C. Semiconductor diode laser transscleral cyclophotocoagulation in patient with glaucoma // Am. J.Ophthalmol., 1992, v.113, N1, p.81-85.
11. Kosoko O., Gaasterland D.E., Pollack I.P., Enger C.L. Long-term outcome of initial ciliaryablation with contact diode laser transscleralcyclophotocoagulation for severe glaucoma // Ophthalmology., 1996, v.103, N8, p.1294-1302.
12. Spencer A.F., Vernon S.A. "Cyclodiode": results of a standard protocol // Br. J. Ophthalmol., 1999, v.83, N3, p.311-316.

Ахмедова А.Д., Кулиева К.К., Акперова А.Т.

## СОЧЕТАННОЕ ПРИМЕНЕНИЕ ДИОД ЛАЗЕР ТРАНСКЛЕРАЛЬНОЙ ЦИКЛОКОАГУЛЯЦИИ СОВМЕСТНО С ЛЕЧЕБНЫМИ МЯГКИМИ ЛИНЗАМИ У ГЛАУКОМНЫХ БОЛЬНЫХ С ПРОБЛЕМАМИ РОГОВИЦЫ

*Национальный Центр Офтальмологии имени акад. Зарифы Алиевой, г.Баку*

### РЕЗЮМЕ

Наблюдалось обследование у 22 больных с терминальной глаукомой. Измерения ВГД проводилось с помощью индикатора внутриглазного давления через веко (портативный ИГД-02), результаты обследования - 39-59 мм рт.ст. За неделю до диод-лазерного вмешательства больным были назначены лечебные мягкие контактные линзы AIR optix (CIBA VISION). Процедура была произведена на АЛОД-01-АЛКОМ эндофотолазер диод аппарате. Больные находились под наблюдением в течение 1 месяца. Измерения ВГД после диод-лазерного вмешательства проводились с помощью индикатора внутриглазного давления через веко портативный ИГД-02, с результатами от 23-26 мм. рт. ст. Таким образом, основываясь на результатах наблюдений, можно сделать выводы: у глаукомных больных с проблемами роговицы диод лазер циклокоагуляция совместно с лечебными мягкими контактными линзами является рациональным и эффективным методом.

Akhmedova A.J., Guliyeva K.K., Akberova A.T.

## MEDICINAL CONTACT LENSES USAGE AS RATIONALIZER METHOD TO TRANSSCLERAL DIOD LASER CYCLOCOAGULATION IN CORNEAL DISEASE

*National Ophthalmology Centre named after acad. Zarifa Aliyeva, Baku.*

### SUMMARY

Observation has been performed in the 22 patients with terminal glaucoma. As was keratitis bullosa in patients, inspection of the intraocular pressure has been appointed by the indicator of intraocular pressure through an eyelid portable ИГД-02 and results were 39-59 Hg. Medicinal contact lenses of the AIR optix (CIBA VISION) has been prescribed to each patients 1 week ago from the operation. Operation has been performed with ophtalmosurgical endophotolaser diod apparatus АЛОД-01-АЛКОМ. Patients have been under observation within 1 month. Intraocular pressure measured with the indicator of intraocular pressure through an eyelid portable ИГД-02, with results of 23-26 Hg. So, we may conclude that the combined application of transscleral diode-laser cyclocoagulation and medicinal contact lenses is the rational and effective method.